

Cystický adenokarcinom dělohy u králíka- klinický případ

Tetourová K., Kadriaková Z., Ševčíková Z.*

VetPoint- veterinární nemocnice, Bratislava

*Univerzita veterinárního lékařství a farmacie,

Ústav patologické anatomie

Komenského 73, 041 81 Košice

Úvod

Adenokarcinom dělohy je nejčastěji se vyskytujícím tumorem u samic králíka domácího. Tento typ tumoru se zřídka nachází u jedinců mladších čtyř let. Genetickou predispozici k tomuto onemocnění mají plemena Americký Tan, Holandský zakrslý, Francouzský stříbrný a Havana. U těchto plemen je incidence onemocnění u samic starších čtyř let 50 -80% (4).

S věkem prochází endometrium progresivními změnami, zvyšuje se celularita tkáně a ubývá obsahu kolagenu, dochází k atrofii glandulárního epitelu (1). Tyto změny mají za následek vznik celé řady patologických stavů na děloze a v konečném stádiu i vznik adenokarcinomu.

Endometriální hyperplazie je u králíků častá. Vyskytuje se ve vyšším věku a jejími nejčastějšími projevy je hematurie, vaginální výtok, anemie a letargie. Může být provázena i cystickou mamární hyperplazií (3). **Hydrometra** představuje kumulaci transudátu v děloze. Patří mezi tři nejčastější patologické nálezy na děloze u králíka (9). Dalším předstupněm vzniku maligní neoplazie jsou uterinní infekce jako **endometritis, metritis a pyometra** (5). Tyto patologické stavy ovšem nejsou tak časté. Infekce může být do pohlavního aparátu zanesena pohlavní cestou i hematogeně. Často se objevují u samic po porodu. Hlavním patogenem je *Pasteurella multocida* a *Staphylococcus aureus* (1). Každé z těchto onemocnění může figurovat samostatně, nebo vytvářet prostor pro vznik neoplazie. U králíků je na prvním místě adenokarcinom, méně často se vyskytuje leiomyom (3).

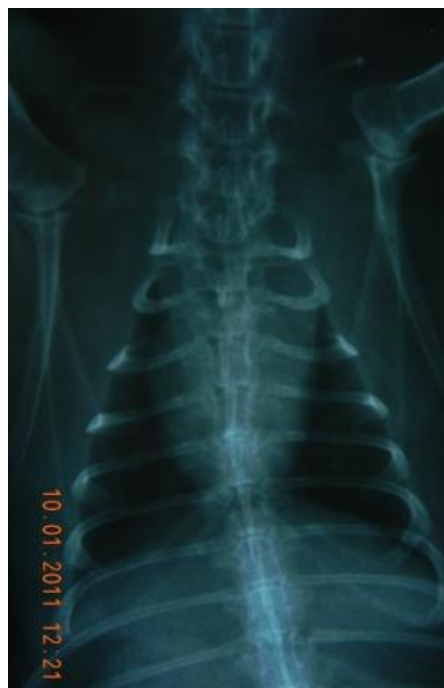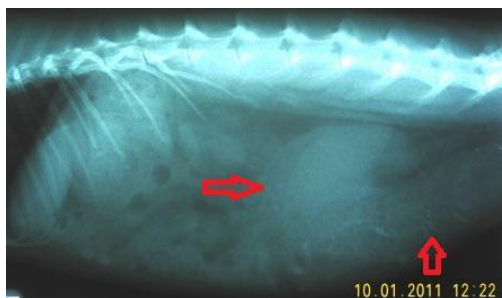Děložní adenokarcinom je pomalu rostoucí tumor. Může být multicentrický a většinou invaduje oba děložní rohy (6). Většinou postihuje všechny vrstvy dělohy a bývá přítomna i tekutá náplň v lumen uteru. Tumor je lokálně invazivní a vytváří metastázy na peritoneu, játrech a dalších orgánech dutiny břišní. Hematogenní cestou může metastázovat do plic, CNS, kůže a kostí (8). Lokální invazivita se projevuje brzy, metastázy v plicích během 1-2 let (4). Časně klinické příznaky, které mohou poukázat na patologii pohlavního aparátu jsou poruchy plodnosti, málopočetné vrhy, předčasné porody, dystokie a vysoký počet mrtvě narozených mláďat. V pozdějším stádiu se nejvýznamnějším příznakem stává hematurie a serosanguinózní vaginální výtok spolu s distenzí dutiny břišní. Často se objevuje i mamární hyperplazie nebo mastitida (10). Klient může také prezentovat pacienta s velmi nespecifickými příznaky jako je anorexie, letargie a pokles aktivity. Často se objevují dýchací potíže, způsobené zvýšeným tlakem v břišní dutině vlivem distendovaného uteru. Terapií volby v těchto případech je stabilizace pacienta a okamžitá ovariohysterektomie. U pacientů s přítomností metastáz je potřeba zvážit další postup. V těchto případech je možné zvolit chemoterapii (doxorubicin, carboplatina) jako doplňkovou léčbu OVHE (2).

Prognóza v případě včasného odstranění tumoru, který neinvadoval okolní tkáň je dobrá. Pacient může bez problémů přežít i několik let. V druhém případě je prognóza nepříznivá.

Klinický případ

V říjnu 2010 byl do naší nemocnice předveden pacient- králík domácí, zakrslý beran, nekastrovaná samice, čtyři roky, 3 kg, jménem Blacky. Majitelka uváděla, že před dvěma dny se objevil průjem, majitelé jí dali probiotika a seno. Trávicí problémy sami ustoupily. Více se začala čistit a majitelce se zdálo, že má tmavou moč. Kromě těchto problémů je veselá, čilá, žere a nemá žádné další potíže.

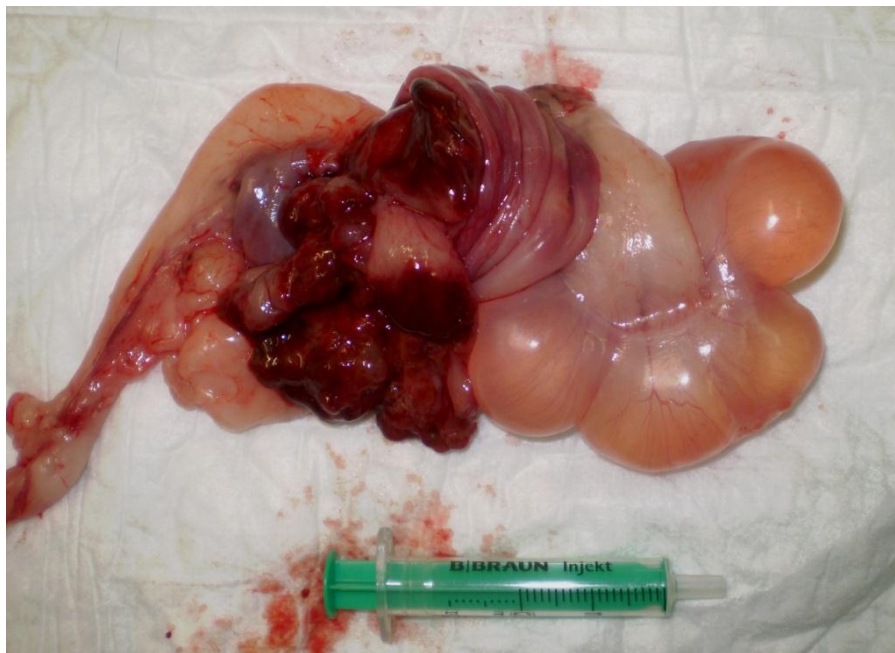
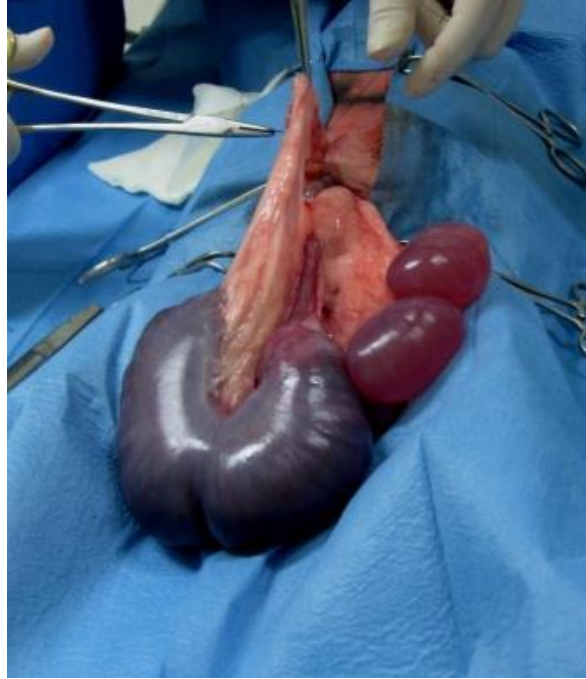
Při klinickém vyšetření jsme zjistili, že samice je v dobré výživné kondici, afebrilní, vnímavá, hůře spolupracující při vyšetření. Spojivky byly růžové, CRT 1 sekunda, kožní elasticita v normě. Srst byla hladká a lesklá, kůže bez sekundárních eflorescencí. Oči i nos bez výtoků, okolí řitního otvoru a okolní srst mírně potřísněná močí. Srdce i plíce auskultačně bez nálezu patologických ozev. Dutina břišní byla shledána mírně distendovanou, nebolestivou. Uvnitř dutiny břišní byli palpačně patrné různě velké fluktuující útvary. Jako diferenciální diagnóza po klinickém vyšetření byli stanoveny: pyometra, tumor a jiné patologické stavy uteru, ovariální cysty, patologie močového aparátu. Samice byla doporučena na další diagnostiku s čímž majitelé souhlasily a bylo provedeno rentgenologické a ultrasonografické vyšetření a vyšetření moči. Vyšetření krve



vzhledem k uspokojivému celkovému klinickému stavu nebylo provedeno. Rentgen dutiny břišní (Obr.č. 1) ve VD i LL projekci- močový měchýř bez náplně a radiodenzního obsahu, v dutině břišní přítomny 2-4 oválné útvary opacit měkké tkáně. Rentgenogram dutiny hrudní neprokázal přítomnost metastáz (Obr. č. 2). Ultrasonografické vyšetření prokázalo přítomnost anechogenního obsahu v uteru, průměr uteru byl 2x7 cm, stěna uteru změřena na 1 cm.

Pacient byl hospitalizován a připraven na chirurgický zákrok. Po zavedení kanyly do marginální uší vény byla započata infuzní léčba. Infuzní roztok F 1/2 s přídavkem KCl a Duphalytem (Duphalyte inj.) byl podáván v dávce 8 ml/kg/hod. Byla podána stomachika (Catosal, 10%, inj.), vitamíny skupiny B a vitamín C, jako prevence pooperačního ileu byly podány H2 blokátory (Ranital, ranitidin, 5 mg/kg á 12) a prokinetika (Degan, metoclopramid, 0,5 mg/kg á 12). Byla podána antibiotika (Baytril 5%, enrofloxacin, 10 mg/kg i.m. á 24 hod.).

Jako premedikace byla použita kombinace medetomidin (Domitor inj. 0,03 mg/kg), ketamin (Ketamin inj. 0,5 mg/kg) a butorphanol (Alvagesic inj. 0,3 mg/kg). Anestezie byla vedena inhalačně kombinací O₂ a isofluran. Byla provedena standartní ovariohysterektomie. (Obr. č. 3 a 4). Po zákroku se pacient dobře zotavil a druhý den byl propuštěn do domácího ošetření. Vzorky uteru byly odeslány na histopatologické vyšetření s výsledkem cystický papiloforní adenokarcinom s nepříznivou prognózou (Obr. č. 5 a 6). Pacient se doposud těší dobrému zdraví.

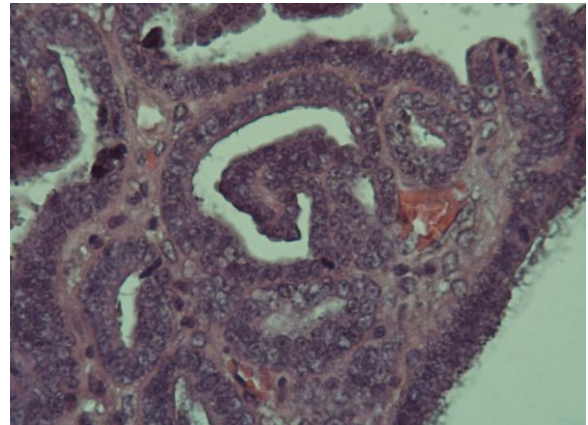
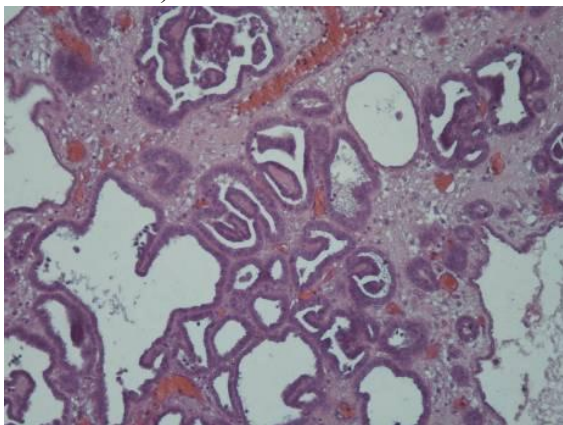


Diskuze

S patologickými stavy uteru u králíků se na našem pracovišti setkáváme často. K určení diagnózy využíváme klinické vyšetření doplněné o ultrasonografické vyšetření, které nás informuje o rozsahu postižení. Vždy je potřeba zároveň zhotovit rentgenogram hrudníku na zjištění přítomnosti metastáz. Změny můžeme čekat i při hematologickém a biochemickém vyšetření krve- nejčastěji jde o regenerativní anemii a alteraci parametrů příslušných orgánů postižených metastázami. Důležité je také vyšetření moči a odlišení procesu od močové infekce.

Po provedení základní diagnostiky a stabilizaci pacienta většinou přistupujeme k ovariohysterektomii, protože je terapií volby u většiny případů onemocnění uteru a ovarií. Často si klienti nepřejí histopatologické vyšetření, tudíž konečná diagnóza je mnohdy

pouze suspektní, na základě cytologického vyšetření. Makroskopický vzhled nelze brát v potaz, protože vzhled uteru často může být zavádějící. Téměř vždy je přítomná tekutá náplň v lumen, změny na sliznici jsou v různém rozsahu a ne vždy typické pro dané onemocnění. Většina pacientů, pokud projdou náležitou stabilizací zákrok absolvuje bez komplikací a rekonvalescence je otázkou několika dní. Úspěšnost zákroku z velké míry závisí na předoperační přípravě pacienta na kterou klademe velký důraz. Pokud máme stabilního pacienta, můžeme následně očekávat bezproblémový průběh anestezie a rychlou pooperační rekonvalescenci. Infuzní terapie, antibiotická clona a analgezie je samozřejmostí a neméně důležitá je i medikace prevence pooperačního ileu. Poruchy střevní motility jsou jednou z nejčastějších komplikací, nejenom po operacích urogenitálního aparátu králíků. Anestetika obecně zpomalují střevní peristaltiku a neexistuje druh náchylnější k rozvoji atonie trávicího traktu než králík. Proto absence prokinetik v předoperační přípravě pacienta se dá považovat za odbornou chybu. Mezi další pooperační komplikace, se kterými se setkáváme jsou traumatizace operační rány pacientem, průjem a disbiosis následkem antibiotické terapie, postanestetické komplikace jako hypotermie a kolaps kardiovaskulárního aparátu a zástava dechu. Dechová zástava je i častou komplikací v průběhu zákroku, po vybavení distendovaného uteru z dutiny břišní, z důvodu změny tlakových poměrů v hrudní dutině. Tyto rizika se snažíme minimalizovat vhodnou předoperační přípravou a vedením zákroků v inhalační anestezii s kvalitním monitoringem (přístrojový monitoring počtu dechu, tepu, saturace a teploty, EKG) a pečlivou pooperační péčí (monitoring, infuzní terapie, analgetika, rozkrmování).



Závěr

Na tomto případě bych chtěla manifestovat poměrně snadný diagnostický a terapeutický postup u pacientů s adenokarcinomem dělohy. Jedná se o velmi časté onemocnění, zvláště u pet králíků chovaných v dobrých podmínkách a dožívajících se vysokého věku. Prevencí je kastrace samic králíků v prvních dvou letech života. Jako nejvhodnější věk se jeví období od 4 do 9 měsíců, protože zvířata jsou již imunologicky kompetentní a mají ještě málo intraabdominálního tuku. Je potřeba informovat majitele o tomto problému a doporučit včasnou kastraci. Netřeba se zákrokem váhat i při jakékoli poruše pohlavního cyklu a pohlavního aparátu včetně patologie na mléčné žláze. Pacienty po zákroku a s diagnózou adenokarcinom uteru je potřeba každého půl roku vyšetřit a zhotovit rentgenogram hrudníku pro detekci metastáz.

Použitá literatura

1. Reusch B., Urogenital system and disorders In Meredith A., Flecknell P.,: BSAVA Manual of Rabbit Medicine and Surgery 2nd ed., 2006 P: 91-95

2. Gibbons P., Reiman R., Kroner K., : Rabbit uterine adenocarcinoma, www.animalemergencycenter.com
3. Paul-Murphy J., Reproductive and Urogenital disorders In Hillyer E., Quesenberry K., Ferrets, Rabbits and Rodents – clinical medicine and surgery P 202-204
4. Birchard S., Sherding R. Urogenital/Reproductive disease In Saunders Manual of Small animale practise
5. Hoefler H., Latney L., Rodents: urogenital and reproductive system disorders in Keeble E., Meredith A.,: BSAVA Manual of Rodents and Ferrets 1st ed., 2009 P 150-159
6. Jekl V., Knotek Z., Bezpečný způsob intubace trachey u drobných savců, Veterinární klinika 2004, P 27-29
7. Jekl V., Jeklová E., Hauptman K., Knotek Z., Použití antibiotik u drobných savců, Veterinární klinika 2006, P 16
8. Haist V, Hirschfeld SG, Mallig C, Fehr M, Baumgärtner W. Pathologic fracture of the femur due to endometrial adenocarcinoma metastasis in a female pet rabbit (*Oryctolagus cuniculi*). *Berl Munch Tierarztl Wochenschr.* 2010 Jul-Aug;123(7-8):346-51. PubMed PMID: 20690547.
9. Walter B, Poth T, Böhmer E, Braun J, Matis U. Uterine disorders in 59 rabbits. *Vet Rec.* 2010 Feb 20;166(8):230-3. PubMed PMID: 20173107.
10. Vinci A, Bacci B, Benazzi C, Caldin M, Sarli G. Progesterone receptor expression and proliferative activity in uterine tumours of pet rabbits. *J Comp Pathol.* 2010 May;142(4):323-7. Epub 2010 Jan 22. PubMed PMID: 20096851.

Adresa autora

MVDr. Kateřina Tetourová
Vet Point s.r.o. veterinární nemocnice
Gessayova 3, Bratislava 851 03
Email.: tetourova@vetpoint.sk
Web: www.vetpoint.sk