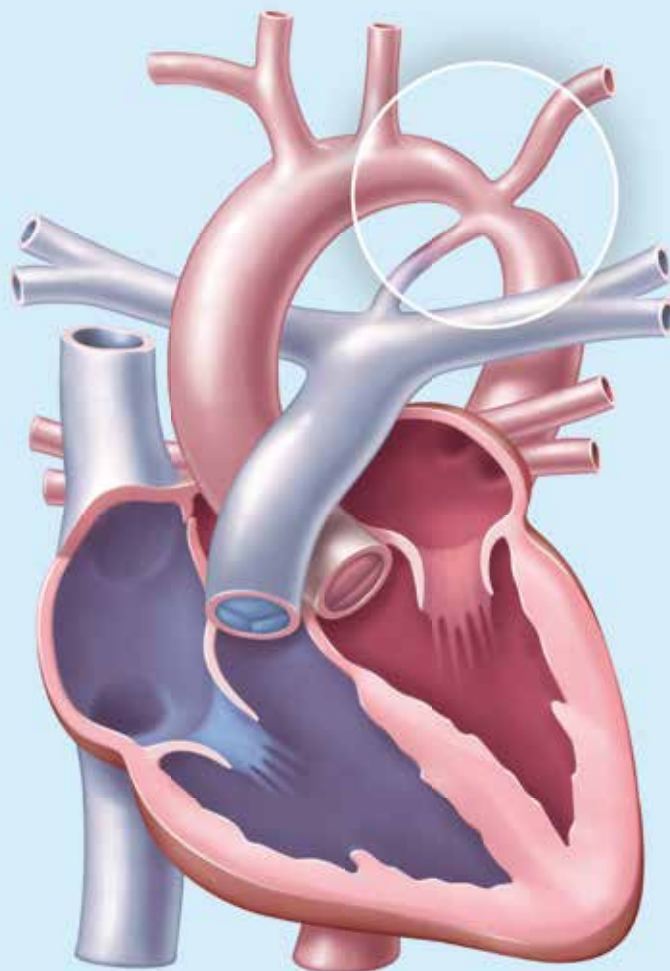




## Aortenisthmusstenose

Viel mehr als eine angeborene Engstelle der Hauptschlagader

**Prof. Dr. med. Herbert E. Ulmer**  
*Universitätsklinikum Heidelberg*



# Aortenisthmusstenose

Viel mehr als eine angeborene Engstelle der Hauptschlagader

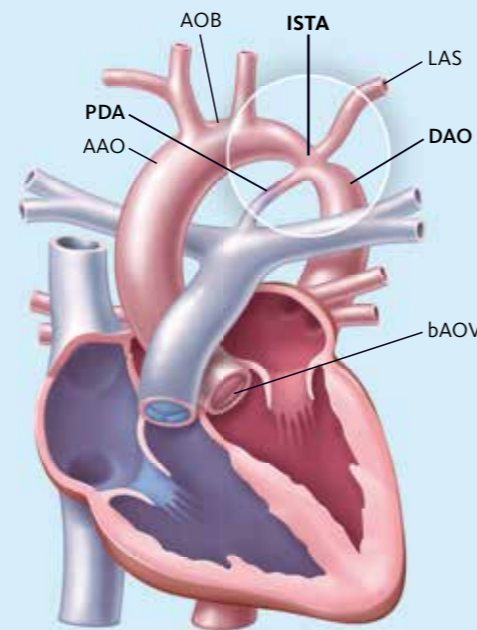
Prof. Dr. med. Herbert E. Ulmer, Universitätsklinikum Heidelberg

Die **Aortenisthmusstenose** wurde noch bis vor wenigen Jahren als eine einfache, umschriebene Stenose (Einengung) der Aorta (Hauptschlagader) angesehen, die sich an der schon natürlicherweise schmalsten Stelle der Aorta befindet, dem „Aortenisthmus“; der Aortenisthmus liegt unmittelbar nach dem Abgang der Arm- und Kopfgefäße aus der Aorta. Erkenntnisse aus den letzten beiden Jahrzehnten haben jedoch gezeigt, dass diese umschriebene Enge der Aorta am Aortenisthmus nur einen Teil eines umfangreicheren **Aortenisthmusstenosen-Komplexes** ausmacht. Dieser Komplex umfasst so gut wie immer weitere Anomalien im ganzen Bereich des linken Herzens, der Aortenklappe (Hauptschlagaderklappe), des Aortenbogens sowie der Gefäßwand verschiedener großer Arterien (Schlagadern), die vor allem den Brustraum und den Kopf versorgen. Individuell können die einzelnen Bestandteile dieses Komplexes sehr unterschiedlich ausgeprägt sein. Dies bedingt den ebenfalls sehr unterschiedlichen Früh- und Langzeitverlauf bei Patienten, die prinzipiell den gleichen Herzfehler haben, nämlich eine Aortenisthmusstenose (*Abbildung 1*).

Die Aortenisthmusstenose (ISTA) steht an 6. Stelle der Häufigkeit aller angeborenen Herzfehler und kommt bei etwa 1 von 3000 bis 4000 Lebendgeborenen vor. Jungen sind etwa doppelt so häufig betroffen wie Mädchen. Das Wiederholungsrisiko für Geschwister ist mit 2–3 Prozent generell erhöht; ist die Mutter selbst von diesem Herzfehler betroffen, so steigt es sogar auf etwa 5–7 Prozent an. Somit ist eine genetische Komponente als Ursache zwar wahrscheinlich, diese konnte jedoch bisher für den Einzelfall noch nicht zuverlässig nachgewiesen werden. Ausnahme sind Mädchen mit Turner-Syndrom, das heißt einer bekannten Chromosomenanomalie, die in etwa 20–25 Prozent mit einer Aortenisthmusstenose und Veränderungen am Aufbau der Gefäßwand der Aorta einhergeht.

Abbildung 1

## Schematische Darstellung der anatomischen Verhältnisse bei der Aortenisthmusstenose



- ISTA** Isthmusstenose der Aorta
- PDA** persistierender (d. h. noch durchgängiger) Ductus arteriosus
- AOB** Aortenbogen
- LAS** linke Arteria subclavia (Armarterie)
- bAOV** bikuspid (zweisegelige) Aortenklappe

Grafiken S. 2–4, 8; Volker Klein

## Begleitende Anomalien des Herzens bei Aortenisthmusstenose

In 70 Prozent aller Fälle tritt die Aortenisthmusstenose als isolierte Fehlbildung des Herzens auf, in 20 Prozent zusammen mit einem Ventrikelseptumdefekt (Kammerscheidewanddefekt) und in weiteren 10 Prozent mit anderen, komplexen Anomalien des Herzens, die in der Regel schwerer sind als die Aortenisthmusstenose selbst. Von diesen, zusätzlich zur Aortenisthmusstenose vorkommenden Herzfehlern sind jedoch bestimmte Anomalien am Herzen und an den großen Arterien zu unterscheiden, die zwar in jeweils unterschiedlichem Schweregrad, aber in allen Fällen bei einer Aortenisthmusstenose vorhanden sind und die oben genannten Bestandteile des **Aortenisthmusstenosen-Komplexes** darstellen. Diese sind im Einzelnen:

- ▶ in etwa 80 Prozent eine **bikuspide Aortenklappe**, das heißt eine asymmetrische Ausbildung der sonst vollständig gleichförmig angelegten drei Segel der Aortenklappe, sodass hier eine Klappe vorliegt, die funktionell wie mit nur zwei Segeln (bikuspid) arbeitet. Diese Klappe kann sich im Zuge der körperlichen Entwicklung als zu eng, Aortenklappenstenose, oder auf Dauer auch als schlussunfähig, Aortenklappeninsuffizienz, erweisen. In etwa 15 Prozent der Fälle macht diese Aortenklappe dann mittel- bis langfristig einen separaten Eingriff erforderlich. Im Vergleich zu einer normalen Aortenklappe besteht auch während des ganzen Lebens ein erhöhtes Risiko für entzündliche Klappenveränderungen im Rahmen einer subakuten bakteriellen Endokarditis. Dieser Komplikation muss bei einer eitrigen Infektion im Körper mit Antibiotika vorgebeugt werden (Endokarditis-Prophylaxe).
- ▶ in etwa 35 Prozent der Fälle eine **tubuläre Hypoplasie des Aortenbogens**, das heißt eine Unterentwicklung eines mehr oder weniger großen Abschnitts des Aortenbogens. Diese ist nicht selten unmittelbar vor der eigentlichen Isthmusstenose gelegen und nur wenige Millimeter kurz, kann aber auch längere Stücke des Bogens betreffen. Diese Veränderungen können eine geplante Korrektur der Aortenisthmusstenose erheblich erschweren und das Risiko des Eingriffs im individuellen Fall deutlich erhöhen.
- ▶ in, wie heute angenommen wird, etwa 40–60 Prozent der Isthmusstenosen eine **vaskuläre Dysplasie**, das heißt eine Anlagestörung der Gefäßwand der Aorta oder ihrer größeren Äste, wie zum Beispiel von gehirnversorgenden Gefäßen. Diese fehlerhafte Wandstruktur führt auf Dauer einerseits zu einer vermehrten Steifigkeit der Gefäße, die dann, beispielsweise auch nach einer erfolgreichen Korrektur der Stenose, für einen weiterhin bestehenden und oft

nur schwer zu beeinflussenden, bleibenden Bluthochdruck verantwortlich sein kann, der in der Regel auch medikamentös schwer zu behandeln ist. Andererseits sind diese anomalen Gefäßwände aber auch gleichzeitig weniger elastisch und können langfristig zu deutlichen Aneurysmen (Erweiterungen) und zu Dissektionen (Einrissen) führen, die oft lebensbedrohliche Blutungen im Brustraum oder im Gehirn zur Folge haben können.

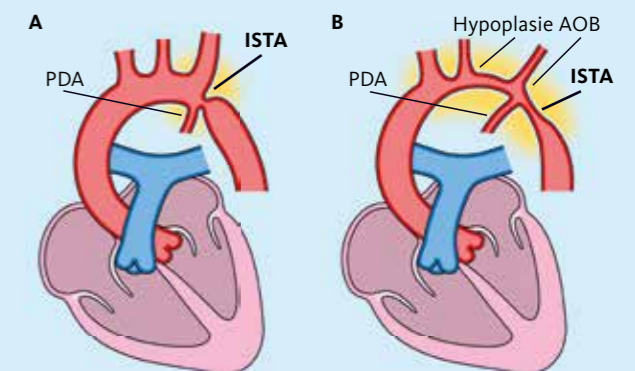
## Anatomische Formen der Aortenisthmusstenose

Die beiden anatomischen Hauptformen der Aortenisthmusstenose bestehen aus dem etwas häufigeren **zirkumskripten Typ** (umschrieben, kurzstreckig) und dem glücklicherweise etwas selteneren **hypoplastischen Typ** (schmal, langstreckig; *Abbildung 2 A und 2 B*).

Bei dem häufigeren zirkumskripten Typ (*Abbildung 2 A*) ist die eigentliche Verengung in der Regel nur wenige Millimeter lang und liegt meist genau an der Stelle der Einmündung einer Gefäßverbindung, die von der Lungenschlagader kommt, dem Ductus arteriosus Botalli. Dieser ist bei jedem Neugeborenen kurze Zeit nach der Geburt noch durchgängig, verschließt sich dann aber spontan zu einem dünnen Ligament (Strang). Dann wird diese Stelle als paraligamentär bezeichnet. Die früher verwendeten Typenbezeichnungen für die Lokalisation →

Abbildung 2

## Schematische Darstellung der beiden hauptsächlich vorkommenden Formen der Aortenisthmusstenose



- A** umschriebene, kurzstreckige Form
- B** schmaler Aortenbogen, langstreckige Form
- Hypoplasie AOB** unterentwickelter Aortenbogen

der Aortenisthmusstenose postduktal, paraduktal und präduktal sind heute weitgehend verlassen, da in nahezu allen Fällen die Engstelle der Aorta beim zirkumskripten Typ genau gegenüber der Duktusmündung liegt und daher heute als juxtaduktale Position bezeichnet wird.

Anatomisch wird die eigentliche Enge durch eine sanduhrförmige Zusammenziehung der Aortenwand mit ausgeprägten inneren Falten im Bereich der Hinterwand der Hauptschlagader gebildet. Der verbleibende Innendurchmesser der Aorta beträgt hier nicht selten anstatt wie üblich 10 mm oft gerade nur 1–2 mm und stellt so ein ausgeprägtes Hindernis für den Blutstrom in der Hauptschlagader dar. Da dieser Typ von Stenose auch schon vor der Geburt wegen des noch offenen Duktus wirksam war, hat sich die linke Herzkammer, die zur Überwindung des Hindernisses bereits im Mutterleib einen erhöhten Druck aufbringen musste, meist schon angepasst. Ist die Einengung nicht extrem, werden beeinträchtigende Symptome häufig erst dann bemerkt, wenn die Kinder schon älter sind. Deshalb wurde dieser Typ von Aortenisthmusstenose früher auch als der Erwachsenen-Typ bezeichnet.

Bei dem glücklicherweise etwas seltener vorkommenden hypoplastischen Typ der Aortenisthmusstenose besteht immer eine Unterentwicklung eines mehr oder weniger langen Stücks des Aortenbogens vor der eigentlichen Enge (Abbildung 2 B). Die engste Stelle der Aorta liegt in nahezu allen Fällen gerade noch vor der Mündung des Ductus arteriosus und wird daher auch heute gelegentlich noch als präduktale Aortenisthmusstenose (siehe oben) bezeichnet. Da in diesen Fällen vor der Geburt der absteigende Teil der Aorta jenseits der Stenose über den Duktus von der rechten Herzkammer versorgt wurde, ist die linke Herzkammer noch nicht entsprechend trainiert. Mit dem spontanen Verschluss des Ductus arteriosus nach der Geburt steigt dann die Belastung für die unvorbereitete linke Herzkammer plötzlich erheblich an. Dadurch treten in der Regel schon beim Neugeborenen sehr früh meist lebensbedrohliche Probleme auf, woher die frühere Bezeichnung als infantiler Typ der Aortenisthmusstenose stammt. Auch die erschwerte Durchblutung des hypoplastischen (unterentwickelten) Aortenbogens sowie der absteigenden Aorta wird beim beginnenden spontanen Verschluss des Duktus akut lebensbedrohlich vermindert, sodass die Mehrzahl dieser Neugeborenen ohne ein aktives Eingreifen schon in den ersten Tagen nach der Geburt versterben würde.

Neben diesen beiden Hauptformen der Aortenisthmusstenose gibt es noch einige bezüglich Form und Lokalisation seltenere Formen, wie zum Beispiel eine Pseudokoarktation, bei der die Aorta im Isthmusbereich zwar eine starke S-förmige Knickbildung, jedoch keine wesentliche Einengung aufweist. Eine meist langstreckige Einengung der Aorta im

Bauchbereich wird als abdominelle Koarktation bezeichnet. Auf diese Sonderformen soll nachfolgend jedoch nicht eingegangen werden.

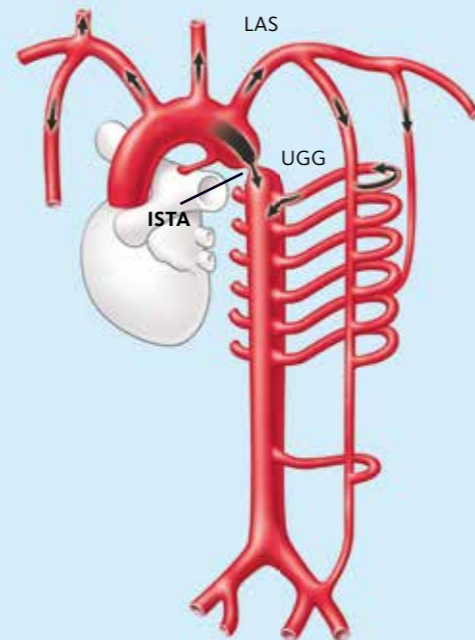
### Präsentation von Symptomen bei Aortenisthmusstenose

Das beschriebene breite Spektrum der anatomischen Gegebenheiten bei der Aortenisthmusstenose erklärt, warum die individuell bestehenden Symptome ein sehr unterschiedliches Bild ergeben können.

Vor der Geburt zeigen Kinder mit Aortenisthmusstenose in der Regel keine Symptome und entwickeln sich meist unauffällig. Sehr frühzeitig nach der Geburt, oft schon innerhalb von Stunden oder 1–2 Tagen, verschlechtert sich der Zustand von Neugeborenen mit dem hypoplastischen Typ der Aortenisthmusstenose. Sobald der spontane Verschluss des Ductus arteriosus einsetzt, wird die untere Körperhälfte ungenügend durchblutet und die zuvor wenig belastete linke Herzkammer

Abbildung 3

### Schematische Darstellung von arteriellen Umgehungsgefäßen (UGG)



Arterielle Umgehungsgefäße (UGG), die bei der Aortenisthmusstenose häufig vorkommen; durch sie kann ein Teil des Blutes der Aorta an der Engstelle (ISTA) vorbeigeführt werden.

Abbildung: RH Beekman et al.

versagt akut, sodass es zu einem lebensbedrohlichen Schockzustand kommen kann. In diesen Fällen ist eine umgehende intensivmedizinische Betreuung mit maschineller Beatmung und ausgeprägter medikamentöser Unterstützung des Herzens erforderlich bzw. lebenserhaltend. In diesem Zustand muss auch eine spezielle Substanz, das Prostaglandin E (PGE), eingesetzt werden. Hiermit ist es möglich, den Ductus arteriosus vorübergehend offenzuhalten und so, zumindest vorläufig, einen Blutkreislauf ähnlich wie vor der Geburt wiederherzustellen. Nach einer umgehend durchzuführenden Diagnostik (siehe unten) müssen diese Kinder auch bald, das heißt noch innerhalb der Neugeborenenperiode (etwa innerhalb der ersten 28 Lebenstage), in einem ausgewiesenen Kinderherzzentrum operativ oder interventionell (siehe unten) behandelt werden, um überleben zu können.

Liegt eine Aortenisthmusstenose vom juxtaduktalen Typ ohne Hypoplasie des Aortenbogens vor, zeigen die Neugeborenen beim Duktusverschluss über 1–2 Tage zwar meistens auch Zeichen einer Herzschwäche, jedoch deutlich geringer ausgeprägt. Im weiteren Verlauf stabilisieren sich diese Kinder dann zunehmend spontan, häufig sogar ohne medikamentöse Unterstützung. Die weitere Entwicklung hängt in diesen Fällen im Wesentlichen ab vom Ausmaß der Verengung des Aortenisthmus. Eine Wiedereröffnung des Ductus arteriosus mit Prostaglandin E würde hier jedoch zu einer Überflutung der Lunge mit Blut führen und den Zustand eher verschlechtern. Eine Entlastung für die bereits trainierte linke Herzkammer schaffen auch sogenannte arterielle Umgehungsgefäße, die sich bei diesem Typ von Aortenisthmusstenose schon vor der Geburt ausgebildet haben und in der Lage sind, das Blut an der Engstelle des Aortenisthmus vorbeizuleiten (Abbildung 3). Jeder zusätzlich zur Isthmusstenose vorhandene Herzfehler, wie zum Beispiel ein Kammerseptumdefekt, kann aber auch diese Kinder bereits früh in eine behandlungsbedürftige Herzschwäche bringen.

Haben sich die Kinder mit einer einfachen Aortenisthmusstenose in der Neugeborenenperiode jedoch erst einmal stabilisiert und bleibt dieser Herzfehler in dieser Zeit unentdeckt, können Monate, Jahre und auch heute leider noch Jahrzehnte vergehen, bevor endlich die Diagnose gestellt wird (Erwachsenenform). Dies ist auch deshalb schwer zu verstehen, gerade weil die Diagnose mit den einfachsten Mitteln zu stellen ist. Wegen der Enge des Aortenisthmus sind zwangsläufig der arterielle Blutdruck an den Armen erhöht und die arteriellen Pulse jenseits der Enge, zum Beispiel in der Leiste, deutlich abgeschwächt. Das Unterlassen oder eine nur oberflächliche Durchführung dieser einfachen Untersuchung führt dazu, dass das mittlere Alter bei der Diagnosestellung einer einfachen Aortenisthmusstenose auch heute noch bei etwa 9

Jahren liegt und sich sogar bei etwa 10 Prozent der Erwachsenen mit „ungeklärtem Bluthochdruck“ nicht selten erst am Ende einer langen Reihe aufwendiger Untersuchungen das Vorliegen einer Aortenisthmusstenose herausstellt.

### Diagnostik bei Aortenisthmusstenose

Das diagnostische Vorgehen bei einer Aortenisthmusstenose im Kindesalter hängt stark ab vom Lebensalter, vom aktuellen Zustand des Kindes oder zum Beispiel davon, ob nach therapeutischen Eingriffen spezielle Fragestellungen zum Langzeitverlauf abgeklärt werden müssen.

Auch bei einem schwer beeinträchtigten Neugeborenen ist oft eine tastbare oder messbare Differenz des Blutdrucks zwischen rechtem Arm und Leiste bzw. Oberschenkel ein erster richtunggebender Hinweis. Bei älteren, stabileren Säuglingen, Kleinkindern, Jugendlichen oder Erwachsenen ist eine Blutdruckdifferenz zwischen Arm und Bein ab 20mmHg systolisch (oberer Wert des Blutdrucks) nahezu beweisend für das Vorliegen einer Aortenisthmusstenose. Herzgeräusche sind oft nur leise und meistens erst nach der Neugeborenenperiode spezifisch. Auch Röntgenaufnahmen des Herzens können erst ab diesem Zeitpunkt typische Hinweise zeigen. Das **Elektrokardiogramm** ist anfangs nur in den schwersten Fällen, und dann auch nur unspezifisch verändert.

Die **Echokardiographie** hat sich bei Neugeborenen sowie im Säuglings- und Kleinkindesalter zur diagnostischen Methode der ersten Wahl für die Aortenisthmusstenose entwickelt (Abbildung 4). Bei Anwendung der einzelnen Techniken der →

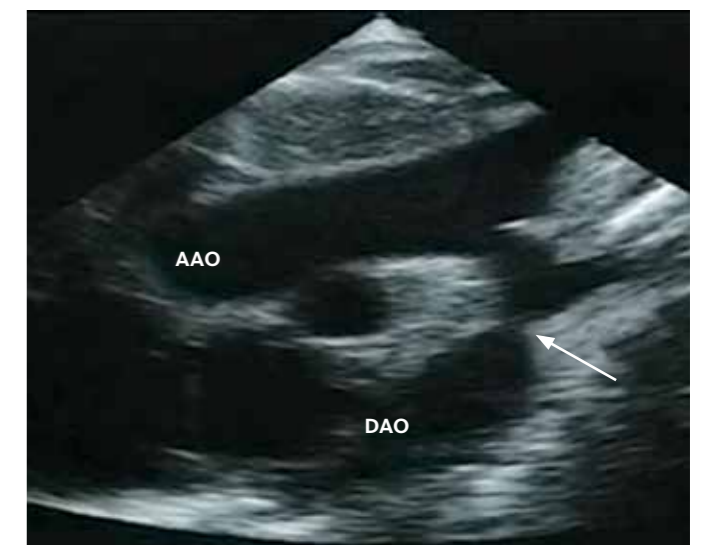

Abbildung 4: Echokardiographische Darstellung einer kurzstreckigen Aortenisthmusstenose (weißer Pfeil). **AAO** ascendierende (aufsteigende) Aorta; **DAO** descendierende (absteigende) Aorta

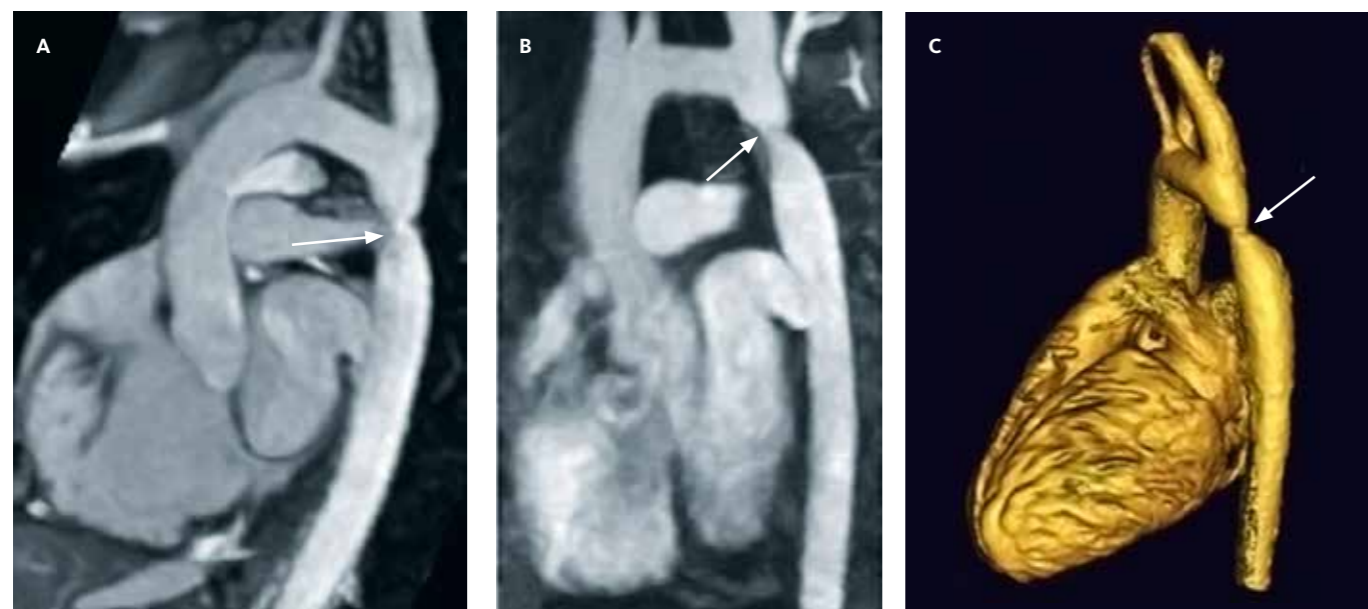


Abbildung 5: Darstellung einer Aortenisthmusstenose (weißer Pfeil) mit verschiedenen Techniken der Kernspintomographie (MRT). **A** unverstärkte Darstellung; **B** kontrastverstärkte Darstellung; **C** rekonstruierte 3-D-Darstellung mithilfe der elektronischen Bildnachbearbeitung

Echokardiographie (wie 2-D-Bild, Farbdoppler und CW-Doppler) ist es heute in diesen Altersstufen möglich, mit einer Sicherheit von 95 Prozent und mehr die Diagnose einer Aortenisthmusstenose zu stellen, ihren Schweregrad zu bestimmen und eventuell vorhandene Begleitfehlbildungen des Herzens zu erfassen. Dabei sind echokardiographisch im Einzelnen darzustellen:

- ▶ die Lokalisation der Engstelle und ihr Durchmesser,
- ▶ der Verlauf und Durchmesser der aufsteigenden Aorta, des Aortenbogens und der absteigenden Aorta,
- ▶ die Lokalisation des Ductus arteriosus Botalli mit Richtung und Ausmaß eines gegebenenfalls noch vorhandenen Durchflusses,
- ▶ die Lokalisation und Stärke der Arm- und Kopfgefäße,
- ▶ die Aortenklappe mit ihren einzelnen Segeln und eventueller Verengung oder deren Schlussunfähigkeit,
- ▶ eventuell vorhandene zusätzliche Herzfehler.

In den meisten Fällen, besonders bei den schwerstkranken Neugeborenen, ist das Ergebnis der echokardiographischen Diagnostik ausreichend, um eine Entscheidung über das weitere akute Vorgehen hinsichtlich des Zeitpunkts und der Art einer Operation oder eines Kathetereingriffs (siehe unten) sicher zu treffen. Initiale diagnostische Herzkatheteruntersuchungen sind daher nur noch in seltenen Ausnahmen notwendig, etwa wenn es um den Ausschluss einer vollständigen Unterbrechung des Aortenbogens geht.

Die **Kernspintomographie (MRT)** hat das Angebot an bildgebenden Verfahren zur Diagnostik angeborener Herzfehler wesentlich erweitert. Ein Vorteil besteht darin, dass keine Strahlung eingesetzt werden muss und die Bildinformation durch entsprechende Nachbearbeitung es ermöglicht, wichtige Schnittebenen nachträglich herzustellen oder sogar 3-dimensionale Darstellungen zu erzeugen (*Abbildung 5*), die für den Chirurgen für die Planung einer bestimmten Operation hilfreich sind. Möglich sind auch Messungen des Blutflusses in den verschiedenen großen Gefäßen. Nachteilig bei diesem Verfahren ist aber derzeit noch die mehrere Minuten dauernde Aufnahmezeit, während der der Patient ruhig liegen muss; das schränkt den Einsatz der MRT zur Erstdiagnostik beim Säugling ein. Sehr gut geeignet ist die Methode jedoch für häufig notwendige Folgeuntersuchungen, zum Beispiel nach der Operation einer Aortenisthmusstenose oder zum Nachweis eventueller Spätkomplikationen wie etwa der Ausbildung eines Aortenaneurysmas (siehe unten).

Bei der **Computertomographie (CT)** als bildgebendem Verfahren werden zwar Röntgenstrahlen in zurzeit noch nicht zu vernachlässigender Dosis eingesetzt, was den wiederholten Einsatz bei Kindern einschränkt; dafür liegt die Aufnahmezeit für das CT im Sekundenbereich (*Abbildung 6*). Zusätzlich zum Herzen lassen sich mit der CT auch andere Strukturen im Brustraum wie die Luftröhre oder die Lungen darstellen, was bei atypischen Formen einer Aortenisthmusstenose von großer Bedeutung sein kann. Ein weiterer Vorteil der CT ist,

dass sie im Gegensatz zur MRT auch angewendet werden kann, wenn Metallteile (zum Beispiel ein Stent) im Bereich der Aortenisthmusstenose eingebracht wurden.

### Behandlungsverfahren bei Aortenisthmusstenose

Ungeachtet der bedeutenden Fortschritte in der rechtzeitigen und schonenden Diagnostik der Aortenisthmusstenose in den letzten 20 Jahren gibt es heute bei der Wahl der möglichen Behandlungsverfahren noch immer Bereiche, die hinsichtlich des Vorgehens sehr unterschiedlich eingeschätzt werden. Auch die jeweiligen Langzeitergebnisse lassen sich noch nicht endgültig vergleichend beurteilen.

Ohne Behandlung sterben innerhalb der Säuglingszeit etwa 90 Prozent der Kinder, die an einer symptomatischen Aortenisthmusstenose mit schmalen Aortenbogen und/oder begleitendem Herzfehler leiden. Von Kindern mit weniger schweren Formen, die die ersten beiden Jahre überleben, sterben ohne Behandlung 25 Prozent, die mittlere Überlebenszeit dieser Betroffenen liegt bei 32 Jahren.

### Operative Behandlung

Die erste erfolgreiche Operation einer Aortenisthmusstenose gelang dem schwedischen Chirurgen Clarence Crafoord am 19. Oktober 1944 bei einem 11-jährigen Jungen mittels Durchtrennung der Aorta, Herausschneiden (Resektion) des engen Segments und Verbindung der beiden verbliebenen Enden der Aorta (End-zu-End-Anastomose; *Abbildung 7 A*). Dies ist auch heute noch das bevorzugte Operationsverfahren bei der einfachen, kurzstreckigen Aortenisthmusstenose. In den letzten 40 Jahren wurden dann zahlreiche verschiedene Operationstechniken entwickelt, die jeweils spezielle Vorteile bei den einzelnen anatomischen Formen der Aortenisthmusstenose bieten. In *Abbildung 7 A–E* sind die von den Chirurgen am häufigsten verwendeten Verfahren abgebildet.

Die **Resektion und End-zu-End-Anastomose** (*Abbildung 7 A*) wird auch heute noch bei isolierten kurzstreckigen Stenosen unabhängig vom Lebensalter bevorzugt. Die Operation kann von der linken Seite des Brustkorbs aus und ohne den Einsatz der Herz-Lungen-Maschine durchgeführt werden. Die akute Sterblichkeit bei dieser Operation liegt heute nahe null. Im Langzeitverlauf sind jedoch Restenosen, das heißt erneute Verengungen, in bis zu 25 Prozent der Fälle zu erwarten.

Die **Interposition eines Grafts** (*Abbildung 7 B*), das heißt das Einsetzen eines Interponats (Verlängerung) in die Aorta (heute meist aus Kunststoff), hilft dabei, längere Strecken der

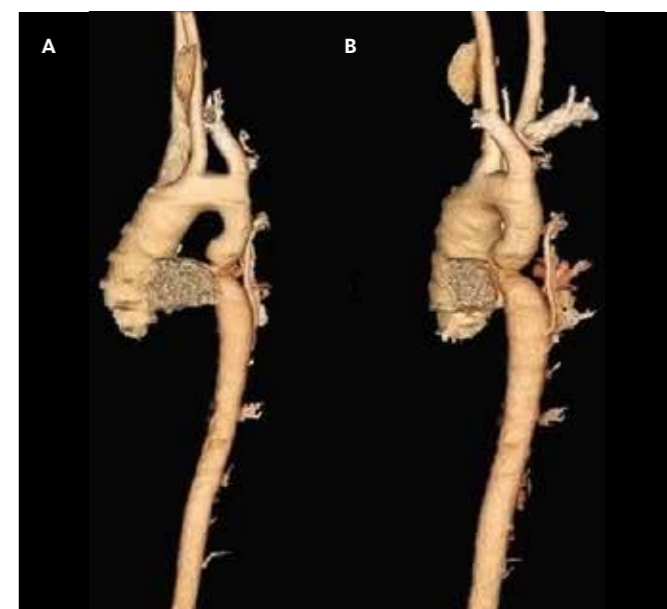


Abbildung 6: Darstellung einer Aortenisthmusstenose durch Anwendung der Computertomographie (CT). **A** 3-D-Rekonstruktion mit streng seitlicher Ansicht; **B** elektronisch halb nach links gedrehtes Bild

verengten Aorta zu überbrücken, falls eine End-zu-End-Anastomose wegen eines zu großen Abstands nicht mehr möglich ist. Das akute Risiko dieser Operation liegt heute, wie auch das der nachfolgend beschriebenen Eingriffe, bei etwa 1 Prozent. Nachteile dieser Operation sind ein nicht mitwachsender Durchmesser des Interponats und die Neigung zur Bildung von Aneurysmen (Wandaussackungen) an den beiden Nahtstellen zur Aorta (siehe unten).

Bei der **Patch-Erweiterungsplastik** (*Abbildung 7 C*), die bereits 1957 durch den deutschen Chirurgen Karl Vosschulte eingeführt wurde, ist das natürliche Wachstum des Aortendurchmessers nicht gefährdet, da der Patch nur etwa ein Drittel des Gefäßumfangs betrifft. Dieses Verfahren wird heute so gut wie nicht mehr durchgeführt. Im Langzeitverlauf zeigte es die höchste Rate der Entwicklung von Aneurysmen mit bis zu 30 Prozent. Noch immer gibt es aber eine größere Anzahl älterer Patienten mit dieser Operation.

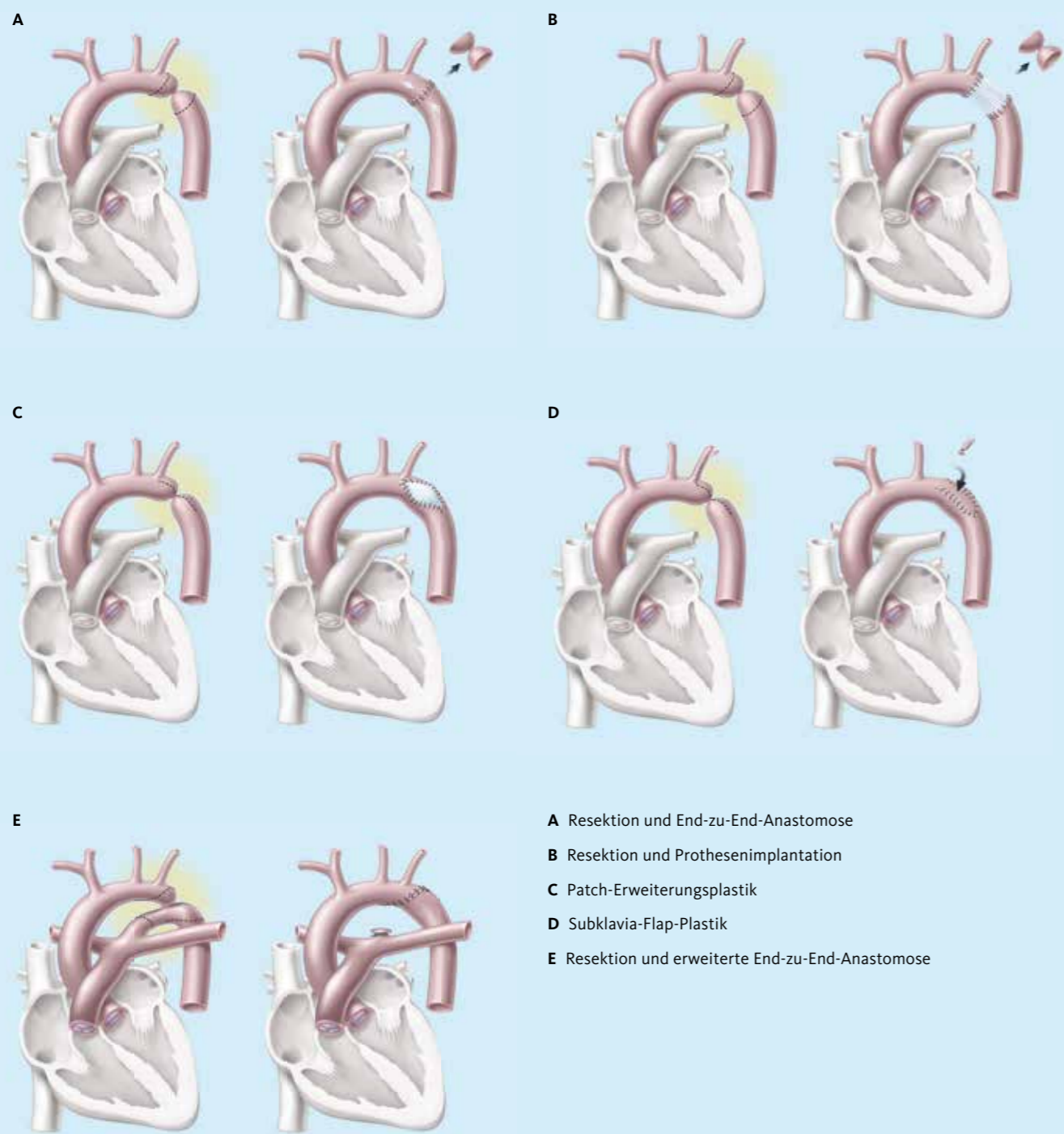
Die **Subklavia-Flap-Plastik** (*Abbildung 7 D*) wird durchgeführt, indem der durchgetrennte aortenseitige Stumpf der linken Arteria subclavia (Armarterie) aufgeschnitten, umgeschlagen und als Schürze über den eröffneten Stenosebereich zu dessen Erweiterung verwendet wird. Wie bei allen anderen Verfahren muss die innere Gewebeleiste der Aortenwand im Isthmusbereich mit entfernt werden. Vorteil dieses Verfahrens ist, dass nur wachstumsfähiges körpereigenes Material verwendet wird. Das minimal geringere Wachstum des linken Arms →

Abbildung: M. Krishnan

Abbildung: MK Batur

Abbildung 7

### Häufig verwendete Operationsverfahren bei den unterschiedlichen Formen der Aortenisthmusstenose



- A Resektion und End-zu-End-Anastomose
- B Resektion und Prothesenimplantation
- C Patch-Erweiterungsplastik
- D Subklavia-Flap-Plastik
- E Resektion und erweiterte End-zu-End-Anastomose

ist in der Praxis glücklicherweise ein kleineres Problem als die höhere Restenosierungsrate im Langzeitverlauf, da diese Operation gerne in den ersten Lebensmonaten durchgeführt wurde bzw. noch immer wird.

Die **erweiterte Resektion mit End-zu-End-Anastomose** (Abbildung 7 E) wird heute von den meisten Zentren bis zu einem Lebensalter von maximal etwa 3 Jahren bevorzugt. Mit der Entfernung des verengten Aortenisthmus können hierbei auch größere Stücke eines hypoplastischen (unterentwickelten) Aortenbogens entfernt werden. Der Operationszugang erfolgt dabei meistens von der Vorderseite des Brustkorbs aus und häufig unter Einsatz der Herz-Lungen-Maschine, da bei derart gelagerten Fällen öfter vorkommende weitere Herzfehlbildungen mitkorrigiert werden können. Akut sind die Ergebnisse dieses Verfahrens sehr gut, das Risiko hängt allerdings von der Art der Begleitfehler ab. Umfangreiche Langzeitergebnisse für diese Operation können noch nicht vorliegen, da sie erst seit etwa 15 Jahren durchgeführt wird.

#### Interventionelle Behandlung

Unter einer **interventionellen Behandlung** eines Herzfehlers wird der Versuch verstanden, den Fehler unter Zuhilfenahme spezieller Herzkatheter und nicht durch einen chirurgischen Eingriff korrigierend zu behandeln.

Nach vorausgegangenen erfolgreichen Erweiterungen von verengten Herzklappen mithilfe eines Ballonkatheters (Ballondilatation) wurde erstmals im Jahre 1982 versucht, auch eine nach einer Operation erneut aufgetretene Verengung des Aortenisthmus mit dieser Technik wieder aufzudehnen. Die ersten Versuche waren zwar kurzzeitig wirksam, jedoch bereits mittelfristig in mehr als 50 Prozent wegen erneut auftretender Restenosen und der Entwicklung von Aneurysmen im Steno-

sebereich letztlich nicht zufriedenstellend. Erst die Einbringung kleiner Stents (Metallgitter) nach einer durchgeführten Ballondilatation führte dann, etwa ab 1990, zu befriedigenden Ergebnissen (Abbildung 8 A und 8 B). Die hauptsächliche Problematik hierbei war jedoch, dass die Stents anfangs in ihrem Durchmesser nicht mehr erweitert werden konnten und mit dem Wachstum der Kinder dann zu schmal wurden. Die Entwicklung nachdehnbarer Stents hat hier inzwischen eine Verbesserung gebracht, sodass die interventionelle Behandlung der Aortenisthmusstenose heute in ausgewählten Fällen und ab einem gewissen Alter eine akzeptierbare Alternative zum chirurgischen Vorgehen darstellt.

Wegen der heute zur Verfügung stehenden Vielfalt der therapeutischen Möglichkeiten sowohl im chirurgischen als auch im interventionellen Bereich stehen kaum mehr genügend große Gruppen von Patienten für einen zuverlässigen Vergleich der Ergebnisse der einzelnen Verfahren zur Verfügung, sodass die Entscheidung über das Vorgehen jedem Einzelfall angepasst getroffen werden muss.

Aktuelle Leitlinien der großen Amerikanischen Herzgesellschaft (American Heart Association) aus dem Jahr 2011 sprechen sich für eine Entscheidung zu einer primären interventionellen Behandlung einer Aortenisthmusstenose bzw. einer Restenose dann aus, wenn zum Beispiel folgende Voraussetzungen vorliegen:

- ▶ wenn ein um mindestens 20 mmHg höherer Blutdruck in einer Arterie vor der Enge (zum Beispiel am rechten Arm) im Vergleich zu einer Arterie nach der Enge (aber nicht am Katheterbein) besteht,
- ▶ wenn trotz eines Druckunterschieds von weniger als 20 mmHg (zum Beispiel durch Umgehungsgefäße) bei der bildgebenden Diagnostik eine hochgradige Einengung der Aorta erkennbar wird, →

#### Das Wichtigste in Kürze

In der Vergangenheit war die Aortenisthmusstenose lange Zeit als ein einfacher und gut korrigierbarer Herzfehler mit einer guten Langzeitprognose angesehen worden. Überleben und Lebensqualität hatten sich in den ersten Jahren nach der Entwicklung von Operationsmöglichkeiten dramatisch verbessert, sodass nicht wenige Patienten aus der regelmäßigen kardiologischen Überwachung entlassen wurden oder diese von sich aus nicht mehr wahrnahmen. Im Laufe der Jahre, bei diesem Herzfehler sogar von Jahrzehnten, hat sich jedoch durch die immer weiter fortschrei-

tenden Erkenntnisse über den Herzfehler im Sinne des erweiterten Aortenisthmusstenosen-Komplexes gezeigt, wie wichtig es ist, dass die Betroffenen **zeitlebens in sorgfältiger kardiologischer Überwachung** und Betreuung an einem Zentrum mit Erfahrung im Umgang mit angeborenen Herzfehlern bleiben. Die Kenntnis eventuell auftretender Probleme verschiedenster Art im Langzeitverlauf ermöglicht heute eine gezielte Diagnostik. Mit konsequent durchgeführten prophylaktischen oder therapeutischen Maßnahmen kann diesen Problemen effektiv entgegen gewirkt und so die Voraussetzung für ein Leben mit guter Lebensqualität geschaffen werden.

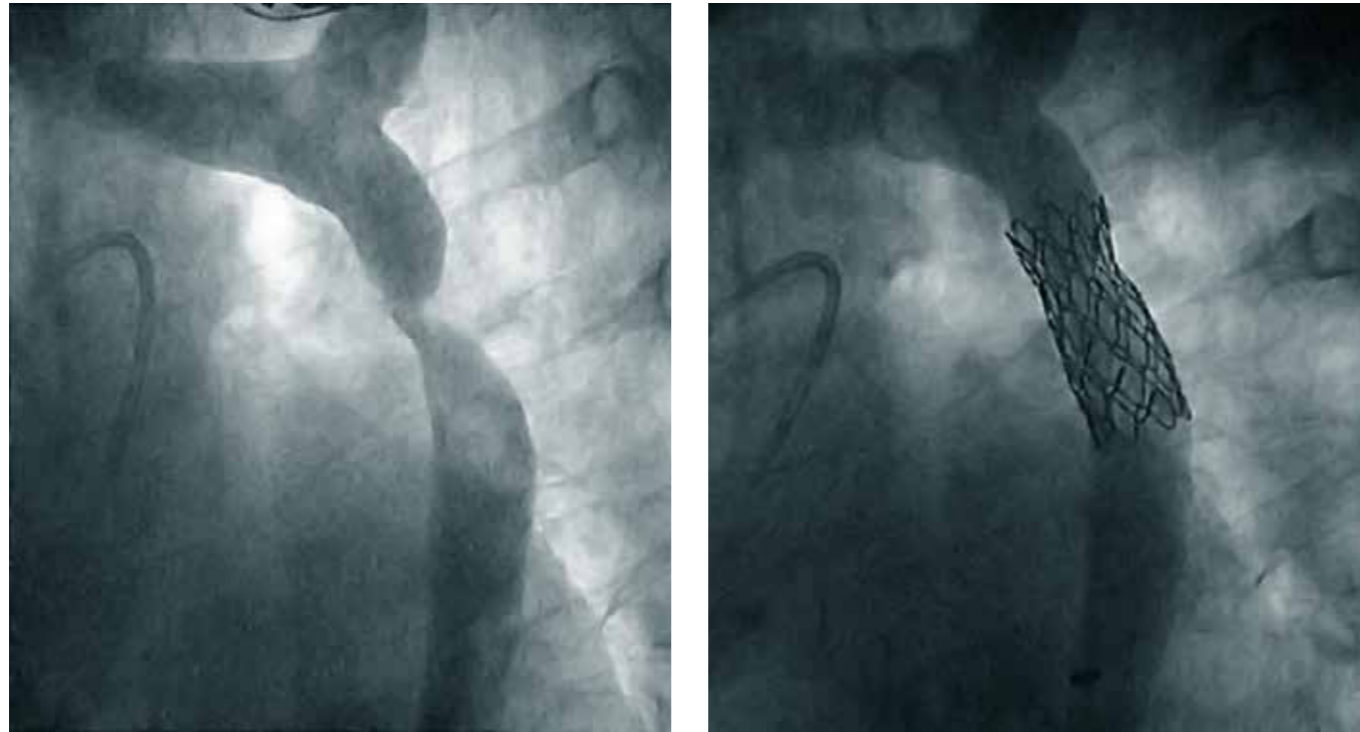

Abbildung 8: Darstellung einer hochgradigen Aortenisthmusstenose durch Kontrastmittelinjektion in die Aorta beim Herzkatheter. **A** Ausgangslage; **B** nach Einbringung eines Stents (Metallgitters) zur Erweiterung der ehemaligen Enge

- ▶ wenn das Kind nach Möglichkeit älter als 6 Monate ist,
- ▶ wenn ein Stent eingebracht werden kann, der bereits von Anfang an oder nach einer Nachdilatation einen Durchmesser erreicht, der so weit wie möglich dem Durchmesser der Aorta eines Erwachsenen entspricht.

mit einer geringen Rate an Restenosen oder erworbenen Aneurysmen; ob sich dieser Vorteil auch im Langzeitverlauf bestätigt, ist noch offen.

### Langzeitverlauf bei Aortenisthmusstenose

Zunehmende Erfahrungen mit dem Management der Aortenisthmusstenose seit inzwischen mehr als 50 Jahren haben die Prognose bei diesem Herzfehler erheblich verbessert. Vor allem die früher nicht unerhebliche Sterblichkeit konnte dramatisch gesenkt werden. Andererseits haben die nun möglichen Beobachtungen über die Jahre hinweg die mögliche Entwicklung von Problemen aufgezeigt, auf welche im Langzeitverlauf auch nach einer primär erfolgreichen Korrektur einer Aortenisthmusstenose sorgfältig zu achten ist.

**Re- oder Reststenosen** im Bereich des behandelten Aortenisthmus sind leider keine Seltenheit und treten sowohl nach chirurgischen Eingriffen als auch nach interventionellem Vorgehen auf. Ihre Häufigkeit hängt entscheidend von der Kleinheit der anatomischen Verhältnisse beim Eingriff ab, vor allem bei sehr jungen Neugeborenen, und vom Vorhandensein einer tubulären Hypoplasie, das heißt eines engen Stücks des Aor-

tenbogens. Die jeweilig verwendete Operationstechnik spielt dagegen hierbei kaum mehr eine Rolle. Nach Operationen in der Neugeborenenperiode ist mit dem Auftreten einer Restenose in bis zu 40 Prozent der Fälle zu rechnen, bei Eingriffen nach dem 2. Lebensjahr noch immer in 5–10 Prozent. Nach Ballondilatationen bei Neugeborenen liegt die Rate der Restenosen sogar bei etwa 70 Prozent, nimmt jedoch bei Ersteinriffen jenseits des Kleinkindalters und bei Jugendlichen deutlich auf unter 10 Prozent ab.

Eine Entscheidung für einen Zweiteingriff ist zu treffen, wenn ein Druckunterschied am Aortenisthmus von 20 mmHg und mehr besteht, aber auch wenn mit einem bildgebenden Verfahren eine hochgradige Einengung nachweisbar ist, selbst wenn wegen gut ausgebildeter Umgehungsgefäße nur ein geringerer Druckunterschied messbar sein sollte. Liegen keine weiteren bedeutsamen Anomalien an der Aorta vor, zum Beispiel der Aortenklappe, haben sich interventionelle Verfahren zum Einsatz bei Zweiteingriffen bewährt.

Eine **persistierende arterielle Hypertension**, das heißt ein trotz erfolgreicher Operation bleibender arterieller Bluthochdruck, ist eine der bedeutsamsten Langzeitercheinungen, die aus bisher noch nicht vollständig aufgeklärten Ursachen bei etwa 30 Prozent der Fälle auch ohne nachweisbare Re- oder Reststenosen nach Operation oder Intervention zu beobachten ist. Häufig normalisiert sich der Blutdruck nach dem Eingriff zunächst, steigt dann aber im Laufe von Jahren bis Jahrzehnten ohne nachweisbare Ursache wieder an. 10 Jahre später haben nur noch die Hälfte und 30 Jahre später nur noch etwa 30 Prozent auch der gut behandelten Patienten einen normalen Blutdruck in Ruhe oder unter Belastung. Je älter die Patienten zum Zeitpunkt der Operation waren, desto höher ist das Risiko für einen anhaltend erhöhten Bluthochdruck. Bei Operationen im 1., maximal im 2. Lebensjahr ist diese folgenschwere Entwicklung deutlich am geringsten, sodass heute mit den inzwischen gemachten Erfahrungen bezüglich Operation bzw. Intervention ein prinzipiell erforderlicher Eingriff so früh wie möglich durchgeführt werden sollte. Beginnt die Entwicklung eines Bluthochdrucks oder besteht bereits hoher Blutdruck, ist, nachdem mechanische Rest- oder Re-Ursachen diagnostisch ausgeschlossen sind, eine frühe und vor allem konsequente medikamentöse Behandlung zur Senkung des erhöhten Blutdrucks durchzuführen.

Eine **funktionell bikuspidale Aortenklappe**, das heißt eine asymmetrische Anlage der Segel der Hauptschlagaderklappe, findet sich bei 80 Prozent der Menschen mit einer Aortenisthmusstenose. Diese nahezu obligate Begleitfehlbildung kann im Einzelfall ein ganzes Leben lang ohne behandlungsbedürftige Funktionsstörung bleiben. Sie verursacht jedoch durch ihre Asymmetrie eine turbulente Blutströmung, die bei bakteriel-

len Entzündungen im Körper zu Absiedlungen und Entzündungen an der Klappe führen kann, was als subakute (weniger akute) bakterielle Endokarditis bezeichnet wird. Das Risiko hierfür steigt über die Jahre an und liegt insgesamt bei etwa 10–15 Prozent. Aus diesem Grund ist lebenslang bei Vorliegen einer eitrigen Entzündung eine punktuelle antibiotische Endokarditis-Prophylaxe zu empfehlen. Darüber hinaus ist die bikuspidale Aortenklappe als Teil einer Anlagestörung der gesamten Aortenwurzel anzusehen. Das Klappengewebe altert vorzeitig, wird steifer und kann auf diese Weise Klappenverengungen, das heißt Aortenklappenstenosen, oder durch Erweiterungen des Klappenrings Schlussunfähigkeiten, das heißt Aortenklappeninsuffizienzen, hervorrufen. Derartige Veränderungen erfordern im Laufe des Lebens bei etwa 15 Prozent der Patienten mit Aortenisthmusstenose operative Eingriffe an der Aortenklappe.

Ein **Aneurysma der Aorta**, das heißt eine ballonförmige oder langstreckige Erweiterung der Aorta durch Aufdehnung ihrer Gefäßwand, zählt zu den gefährlichsten Problemen im Langzeitverlauf der Aortenisthmusstenose (Abbildung 9). Über Spaltbildungen zwischen den einzelnen Wandschichten kann es zur Ruptur, das heißt zum plötzlichen Einreißen der Wand, kommen. Zu unterscheiden ist zwischen Aneurysmen, die sich einerseits im ehemaligen Isthmusgebiet bilden können und Folge der Krafteinwirkung auf die Wand bei isolierten Ballondilatationen (bis 10 Prozent) sein können, andererseits im Zusammenhang mit einer operativen Korrektur, insbesondere →

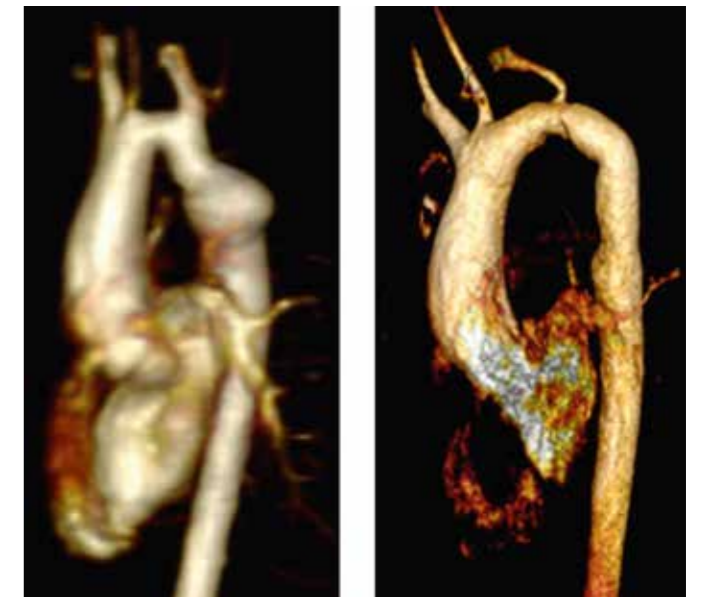


Abbildung 9: Aneurysma der Aorta an der Stelle der 17 Jahre zuvor durchgeführten Patch-Erweiterungsplastik einer hochgradigen Aortenisthmusstenose. MRT-Darstellung des Aneurysmas vor der erneuten Operation (**A**) sowie nach der chirurgischen Entfernung und dem Einsatz einer Gefäßprothese (**B**).

Abbildung: Benioff Children's Hospital

Abbildung: J. Eichhorn, Heidelberg 2003

der heute so gut wie nicht mehr neu durchgeführten Patch-Erweiterungsplastik mit einem Dacron-Flicken, auftreten können. Aneurysmen der letztgenannten Art können sich unbemerkt noch nach Jahren eines unauffälligen Verlaufs entwickeln. Nach ihrem Vorhandensein muss daher langfristig durch regelmäßige Kontrollen mittels Bildgebung gefahndet werden. Die Therapie der Aneurysmen ist heute noch überwiegend chirurgisch. Die Langzeitergebnisse einer Behandlung mittels eingebrachter langer Stents müssen noch abgewartet werden.


Eine weitere Art von Aneurysmen bei der Aortenisthmusstenose ist räumlich entfernt vom Operations- oder Interventionsgebiet gelegen. Sie beginnen unmittelbar am Ring der bikuspiden Aortenklappe an der Aortenwurzel und betreffen den aufsteigenden Teil des Aortenbogens. Sie sind etwas weniger häufig und finden sich meist erst nach dem 3.–4. Lebensjahrzehnt. Als Ursache aller Aneurysmen der Aorta im Zusammenhang mit einer Aortenisthmusstenose wird der anomale, schwache Gewebeaufbau der gesamten Aortenwand im Rahmen des eingangs beschriebenen Aortenstenosen-Komplexes angenommen, der zwar unterschiedlich stark ausgeprägt ist, aber bei allen Patienten besteht.

**Zerebrale Aneurysmen**, das heißt Aneurysmen von im Kopf gelegenen Arterien, die das Gehirn versorgen, treten ebenfalls in etwa 10 Prozent aller Fälle von Aortenisthmusstenose auf und können im Lauf des Lebens zu bedrohlichen Komplikationen führen. Ihre Größe und Wandschwäche nimmt erfahrungsgemäß mit dem Alter zu. Ein nicht beherrschter Bluthochdruck fördert die Größenzunahme und das Risiko eines Risses. Frühe Warnsymptome können neu aufgetretene, anhaltende Kopfschmerzen und Lichtempfindlichkeit sein. Ansonsten muss nach Aneurysmen dieser Lokalisation in späten Jahren des Langzeitverlaufs mittels nichtinvasiver Bildgebung (MRT, CT) gezielt gefahndet werden. ←



Prof. Dr. med. Herbert E. Ulmer  
Universitätsklinikum Heidelberg

## Häufig gestellte Fragen zur Aortenisthmusstenose



### Ist bei der Aortenisthmusstenose auch nach einem erfolgreichen Eingriff die Einhaltung einer Endokarditis-Prophylaxe erforderlich?

Bei 80 Prozent der Aortenisthmusstenosen liegt eine Anomalie der Aortenklappe (sog. funktionelle bikuspidale Aortenklappe) vor, deren Bedeutung auch nach einem erfolgreichen Eingriff am Aortenisthmus in nicht wenigen Fällen im Langzeitverlauf noch zunimmt. 10–15 Prozent der Betroffenen erleiden im Laufe ihres Lebens eine subakute bakterielle Endokarditis mit bedeutsamen Folgen bis zum Aortenklappenersatz. Damit verhält sich die anomale Aortenklappe im Zusammenhang mit einer Aortenisthmusstenose insgesamt anfälliger als eine isolierte Klappenveränderung. Die neuen Leitlinien zur Indikation der Endokarditis-Prophylaxe, nach denen diese bei Aortenklappenfehlern nicht mehr angezeigt ist, beziehen sich auf isolierte Fehler an der Aortenklappe. Dies ist jedoch beim sog. Aortenisthmusstenosen-Komplex nicht der Fall, sodass in diesen Fällen von erfahrenen Experten weltweit dringend zu einer lebenslangen Einhaltung der Endokarditis-Prophylaxe geraten wird.

### Ist bei einer operierten Aortenisthmusstenose ein nach der Operation weiterbestehender arterieller Bluthochdruck immer als Hinweis auf eine Re- oder Reststenose zu werten?

Insgesamt betrachtet bleibt bei der Aortenisthmusstenose ein vor einem Eingriff bestehender arterieller Bluthochdruck im Langzeitverlauf bei etwa 30 Prozent der Betroffenen erhalten oder bildet sich im Lauf der Jahre sogar erst noch aus. Die Ursache hierfür ist heute noch nicht vollständig aufgeklärt. Bei etwa der Hälfte dieser Fälle sind Re- oder Reststenosen die Ursache; hier lässt sich der erhöhte Blutdruck aber nur an den Armen (vor der ehemaligen Enge) und nicht an den Beinen (nach der ehemaligen Enge) messen. Der Unterschied dieser Blutdrücke wird „Druckgradient“ genannt. Liegt der Druckgradient systolisch (oberer Blutdruckwert) bei 20 mmHg oder höher, ist eine Re- oder Reststenose wahrscheinlich und sollte diagnostisch abgeklärt werden. Gegebenenfalls muss dann ein zweiter

Eingriff durchgeführt werden. Die anderen, insgesamt häufig vorkommenden Formen des Bluthochdrucks bei voroperierter Aortenisthmusstenose müssen jedoch konsequent medikamentös behandelt werden, weil der persistierende (bleibende) Bluthochdruck das höchste Risiko im Langzeitverlauf der Aortenisthmusstenose darstellt.

### Können Re- oder Reststenosen des Aortenisthmus nach einer vorausgegangenen interventionellen Behandlung ein weiteres Mal interventionell behandelt werden?

Grundsätzlich sind wiederholte interventionelle Eingriffe, zum Beispiel wegen eines bleibenden oder neu aufgetretenen Druckgradienten als Folge einer Re- oder Reststenose am Aortenisthmus, durchführbar, und zwar unabhängig von der Art der vorausgegangenen ersten Intervention. Zur geplanten Erweiterung eines eingebrachten Stents mittels Redilatation ist dies sogar offiziell vorgesehen. Auch initiale, in ihrer Wirkung nicht mehr effektive Ballondilatationen können mit der nachträglichen Einbringung bestimmter Stents in geeigneten Fällen gebessert werden.

Besteht die Indikation für den Zweiteingriff jedoch bei einem längeren als ehemals gedachten engen Stück des Aortenbogens, bei größeren Stentproblemen oder bei der Einbeziehung von Arm- oder Kopfgefäßen in die erneute Enge, ist ein chirurgisches Vorgehen als sicherer und effektiver anzusehen. Derartige Eingriffe werden dann von der Vorderseite des Brustkorbs und unter Einsatz der Herz-Lungen-Maschine durchgeführt, um während der Operation gefährliche Durchblutungsstörungen wichtiger Gefäße, die zum Beispiel zum Rückenmark führen, zu vermeiden.

Die Entscheidung über die Art eines eventuell erforderlichen Zweiteingriffs ist immer anhand der vorliegenden individuellen Verhältnisse zu treffen. Werden anatomische Voraussetzungen, Alter des Kindes, arterieller Blutdruck usw. genügend berücksichtigt, ist das Risiko der zur Verfügung stehenden Techniken weitgehend als gleich anzusehen.

### Besteht für Frauen mit einer Aortenisthmusstenose ein erhöhtes Risiko im Verlauf einer Schwangerschaft?

Für Frauen mit einer bis zum erfolgten Eintritt einer Schwangerschaft nicht entdeckten oder nicht behandelten Aortenisthmusstenose bzw. einer Restenose beinhaltet die Schwangerschaft ein erhebliches Risiko, vor allem wegen des im letzten Drittel der Schwangerschaft dann meist medikamentös nur noch schwer einstellbaren Bluthochdrucks. Bei Frauen mit zuvor operierter oder interventionell behandelter Aortenisthmusstenose sollte vor einer geplanten Schwangerschaft diagnostisch sichergestellt sein, dass keine Re- oder Reststenose, kein Aneu-

rysmen an der Aorta, keine bedeutsame Störung an der Aortenklappe und kein Bluthochdruck bestehen. Liegen diese besonderen Risiken nicht vor, so verlaufen die Schwangerschaften für Mutter und Kind in der Regel unkompliziert. Allerdings findet sich bei Müttern mit ehemaliger Aortenisthmusstenose eine mit bis zu 15 Prozent höhere Rate an Fehlgeburten, eine doppelt so häufige Notwendigkeit einer Schnittentbindung und eine notwendige längere Erholungsphase nach der Geburt als bei Frauen ohne Aortenisthmusstenose.

Das mit etwa 4–7 Prozent anzunehmende Risiko für das ungeborene Kind, auch einen Herzfehler und in den meisten Fällen ebenfalls eine Aortenisthmusstenose zu haben, lässt sich vorgeburtlich auch bei gezielten Ultraschalluntersuchungen selbst durch erfahrene Pränatalmediziner nicht in allen Fällen sicher beurteilen.

### Ist es möglich, nach Operation oder Intervention einer Aortenisthmusstenose Sport zu betreiben?

Die Erkenntnis, dass es bei Vorliegen einer Aortenisthmusstenose auch nach zunächst erfolgreich erscheinender Korrektur selbst noch nach Jahren und häufig unbemerkt zu nicht unbedeutenden Veränderungen an der Aorta selbst oder an den Kopfgefäßen kommen kann, hat dazu geführt, dass von der Ausübung von Leistungssport abgeraten wird. Auch im Freizeitsportbereich sind Kontaktsportarten oder sog. Stopp-Start-Sportarten wie Tennis, sowie Sportarten mit hoher statischer Belastung wie Gewichtheben, Geräteturnen oder Rudern zu vermeiden.

Grundsätzlich ist jedoch zur Ausübung geeigneter Sportarten mit überwiegender dynamischer Belastung wie Schwimmen, Radfahren, Skilanglauf oder Golf eindeutig zuzuraten, da hierdurch der Entwicklung oder Verstärkung eines Bluthochdrucks entgegengewirkt werden kann. Gleichzeitig sind regelmäßige kardiologische Untersuchungen in etwa 1- bis 2-jährlichen Abständen an einem Zentrum mit Erfahrung in der Langzeitbetreuung von Patienten mit angeborenen Herzfehlern lebenslang angezeigt.

Prof. Dr. med. Herbert E. Ulmer  
Universitätsklinikum Heidelberg

Foto: privat; Illustration: Ramona Unguranowitsch

## Unsere Angebote für Sie

Alle unten vorgestellten Informationsmaterialien der Kinderherzstiftung können Sie kostenlos anfordern. Rufen Sie uns an unter der Nummer 069 955 128 145 oder schreiben Sie uns eine E-Mail an die Adresse [info@kinderherzstiftung.de](mailto:info@kinderherzstiftung.de). Sie können sich auch online unter [www.kinderherzstiftung.de](http://www.kinderherzstiftung.de) an uns wenden.



### Kinderbuch

Kris Krokodil hat einen angeborenen Herzfehler und erlebt Dinge, die herzkranken Kindern und ihren Eltern bekannt vorkommen werden. Das Buch ist für Kinder im Alter von 4 bis 6 Jahren konzipiert und ideal zum Vorlesen geeignet.



### Mein Herzbuch

So haben Sie von Beginn an alle Akten Ihres herzkranken Kindes bei sich. Im Herzbuch-Ordner finden sich fünf Registerblätter, unter denen Befunde, Arztbriefe und Atteste sowie Unterlagen zu Operationen und Eingriffen eingeordnet werden können.

Auch für alle wichtigen Anlaufstellen und Adressen ist ein Registerblatt vorgesehen.

### Faltblätter & Broschüren

- ▶ Mein Kind ist herzkrank
- ▶ Medizinisches Lexikon für Eltern
- ▶ Mehr Farbe für das Pausenbrot

### DVD (I)

Die DVD „Paula hat ein Loch im Herzen ... und was jetzt?“ zeigt kardiologische Untersuchungen wie EKG, Echokardiographie und Herzkatheter. Auch die Operation und der Aufenthalt auf der Intensivstation werden einfühlsam dargestellt.




### DVD (II)

„Das schwache Herz“ ist der Titel des neuen Aufklärungsfilms der Deutschen Herzstiftung. Darin vermitteln renommierte Herzspezialisten alles Wichtige, was Betroffene und Angehörige zu dem Thema

wissen müssen. Der Film kann kostenfrei und gegen Einsendung von 3 Euro (Versand) als DVD telefonisch (069 955128-0) bestellt werden.

### Ausweis Endokarditis-Prophylaxe

Den Ausweis sollten stets alle bei sich tragen, die diesen Schutz für ihr Herz brauchen. In dem Ausweis ist auch kurz zusammengefasst, bei welchen Eingriffen eine Endokarditis-Prophylaxe nötig ist und wann nicht.



### Schritte machen für das Herz

Schon 7000 Schritte pro Tag nützen dem Herzen. Ein kleiner Schrittzähler, der bequem am

Körper getragen wird, hält Sie auf dem Laufenden, wie viele Schritte Sie an einem Tag schon geschafft haben. Wenn Sie beim Schrittzählerprojekt der Deutschen Herzstiftung mitmachen wollen, können Sie Ihre Schrittbox für 49,90 Euro unter [www.herzstiftung.de/schrittzaeher.html](http://www.herzstiftung.de/schrittzaeher.html) bestellen. Neben dem Schrittzähler erhalten Sie einen speziellen Zugang zu unserer Website. Wird der Schrittzähler an den USB-Eingang eines Computers gesteckt, können Sie automatisch online verfolgen, welche Fortschritte Sie gemacht haben.

### Uns gibt es auch digital

Die Kinderherzstiftung und die Deutsche Herzstiftung können Sie auch bei sozialen Netzwerken finden. Wir sind vertreten bei Twitter, Google+ und Facebook. Den Link zu unseren Seiten finden Sie am schnellsten auf der Website der Kinderherzstiftung: [www.kinderherzstiftung.de](http://www.kinderherzstiftung.de).

Oder geben Sie direkt den jeweiligen Link ein:

- Facebook: [www.facebook.com/herzfehler](https://www.facebook.com/herzfehler)
- Twitter: [www.twitter.com/angeboren](https://www.twitter.com/angeboren)
- Seiten der Deutschen Herzstiftung:
  - Facebook: [www.facebook.com/deutsche.herzstiftung](https://www.facebook.com/deutsche.herzstiftung)
  - Google+: [plus.google.com/105743317316613040698](https://plus.google.com/105743317316613040698)

### Termine – aktuell & schnell

Termine der Herzstiftung und der Kinderherzstiftung erhalten Sie tagesaktuell in der Rubrik „Termine“ unter [www.herzstiftung.de](http://www.herzstiftung.de) und unter [www.kinderherzstiftung.de](http://www.kinderherzstiftung.de) sowie telefonisch unter: 069 955128-145. Auch Kontaktdaten von Organisationen und privaten Gruppen

erfahren Sie telefonisch. Wir beraten Sie gern dabei, an welche Anlaufstelle Sie sich wenden können. Mitglieder der Deutschen Herzstiftung werden persönlich zu regionalen Veranstaltungen eingeladen.



### Sozialrechtliche Beratungsstelle

Bei der gemeinsam mit Herzkind e. V. betriebenen Sozialrechtlichen Beratungsstelle erhalten Sie u. a. von Diplom-Sozialpädagogin Kathrin Borsutzky Hilfe bei Anträgen oder Widerspruchsverfahren sowie Informationen zu Schwerbehindertenausweis, Reha-Maßnahmen, Leistungen der Krankenversicherungen

oder der Rentenversicherungsträger und Leistungen der Pflegeversicherung.

Sie erreichen unseren Service unter [AHF-Beratung@email.de](mailto:AHF-Beratung@email.de). Gern auch telefonisch: montags und dienstags von 9 bis 15 Uhr und freitags von 9 bis 12 Uhr unter 0531 2206612.

## Nutzen Sie unsere Angebote!

- ⊕ Viermal im Jahr erscheint *herzblatt*, die Zeitschrift für Menschen mit angeborenem Herzfehler. Experten berichten über neueste Therapie- und Operationsverfahren und gehen auf die Bedürfnisse der Betroffenen und deren Familien ein.
- ⊕ Die Kinderherzstiftung bietet ärztlich betreute Freizeitangebote wie Segeltouren, Skiwochen und Familienfreizeiten für herzkranken Kinder, Jugendliche und deren Familien an und fördert Kinderherzsportgruppen.
- ⊕ Spezielle Themen werden in Sonderdrucken und Ratgebern behandelt.
- ⊕ Von den Fortschritten der Medizin hängen die Zukunftschancen vieler Menschen mit angeborenem Herzfehler ab. Deshalb unterstützen wir Forschungsprojekte aus Spenden an die Kinderherzstiftung.
- ⊕ Die Kinderherzstiftung organisiert in Zusammenarbeit mit Herzzentren und Kliniken Patientenseminare. Hier haben Betroffene und deren Angehörige auch die Möglichkeit, Fragen zu stellen. Ein spezielles Angebot für Mütter herzkranker Kinder rundet diesen Service ab.
- ⊕ [www.kinderherzstiftung.de](http://www.kinderherzstiftung.de) erlaubt den direkten Zugriff auf den Kinderherzfürer. Dieser informiert – neben vielen anderen Angeboten – über Kliniken, ihr Leistungsangebot, Behandlungs- und Operationsverfahren und vieles mehr.
- ⊕ Werden Sie Mitglied der Kinderherzstiftung! Für nur 36 Euro im Jahr. Die Vorteile: kostenfreie medizinische Beratung zu angeborenen Herzfehlern, Abonnement von *herzblatt* und freier Zugang zum Downloadbereich auf unserer Website. Entscheiden Sie sich gleich für eine Mitgliedschaft! Alles Weitere dazu finden Sie unter [www.kinderherzstiftung.de](http://www.kinderherzstiftung.de).
- ⊕ Sie können sich mit Ihren Fragen an unsere medizinische Sprechstunde wenden. Ausgesuchte Experten aus ganz Deutschland gehen auf Ihre Probleme ein.



Kinder  
Herzstiftung



### **Kontakt**

Kinderherzstiftung der  
Deutschen Herzstiftung e. V.  
Bockenheimer Landstr. 94-96  
60323 Frankfurt am Main  
Telefon 069 955128-0  
Fax 069 955128-313  
[www.kinderherzstiftung.de](http://www.kinderherzstiftung.de)  
[herzblatt@kinderherzstiftung.de](mailto:herzblatt@kinderherzstiftung.de)

### **Gestaltung**

Ramona Unguranowitsch

### **Druck**

PrintArt GmbH, Dannstadt,  
[www.printart.de](http://www.printart.de)

KSD024