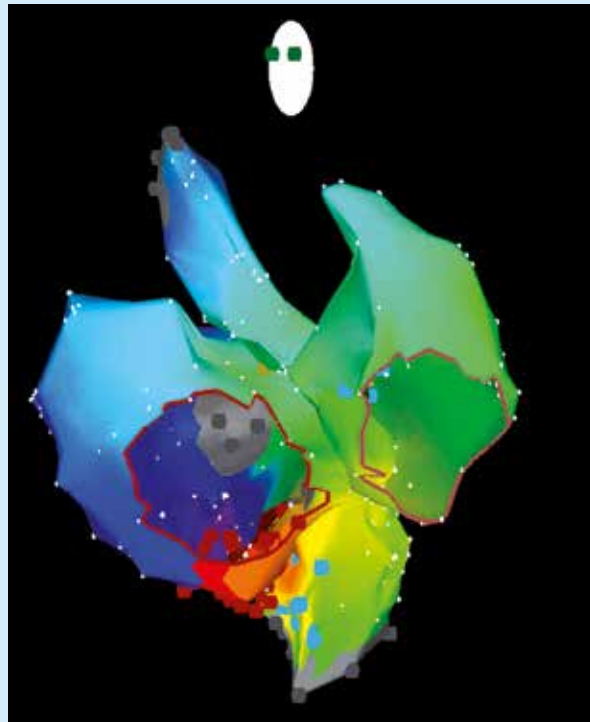




## Herzrhythmusstörungen nach der Operation angeborener Herzfehler

**Prof. Dr. med. Gabriele Hessling<sup>1,2</sup>, Prof. Dr. med. Isabel Deisenhofer<sup>1</sup> und Prof. Dr. med. Peter Ewert<sup>2</sup>**

*Abt. f. Elektrophysiologie, Klinik für Herz- und Kreislauferkrankungen<sup>1</sup> und Klinik für Kinderkardiologie und angeborene Herzfehler<sup>2</sup>, Deutsches Herzzentrum München*



# Herzrhythmusstörungen nach der Operation angeborener Herzfehler

Prof. Dr. med. Gabriele Hessling<sup>1,2</sup>, Prof. Dr. med. Isabel Deisenhofer<sup>1</sup> und Prof. Dr. med. Peter Ewert<sup>2</sup>

Abt. f. Elektrophysiologie, Klinik für Herz- und Kreislauferkrankungen<sup>1</sup> und Klinik für Kinderkardiologie und angeborene Herzfehler<sup>2</sup>, Deutsches Herzzentrum München

Durch bedeutsame Fortschritte in der Erkennung und Behandlung angeborener Herzfehler erreichen immer mehr Patienten das mittlere oder hohe Erwachsenenalter, die im Neugeborenen-, Säuglings- oder Kindesalter aufgrund eines angeborenen Herzfehlers operiert wurden. Ein zunehmendes Problem im Langzeitverlauf nach Operation eines angeborenen Herzfehlers stellt das Auftreten von Herzrhythmusstörungen dar. Diese schränken häufig die Lebensqualität der Patienten ein oder sind in seltenen Fällen sogar lebensbedrohlich.

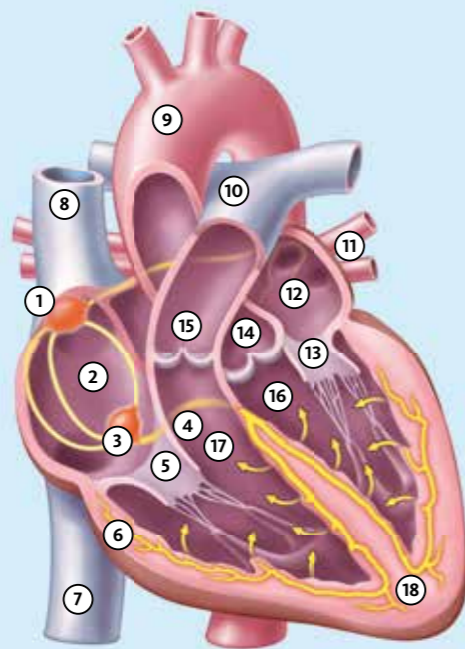
## Ursachen erworbener Herzrhythmusstörungen

Herzrhythmusstörungen nach Operation eines angeborenen Herzfehlers können in Zusammenhang mit Folgeerkrankungen wie einer Herzmuskelentzündung, einer Druck- oder Volumenüberlastung eines Herzvorhofes oder einer Herzkammer, durch chronische Versorgung des Herzens mit sauerstoffarmem Blut oder durch Veränderungen an den Herzkranzgefäßen entstehen.

Abbildung 1

### So wird der Herzrhythmus gesteuert.

- 1 **Sinusknoten**  
erzeugt elektrische Signale und dient damit als natürlicher Schrittmacher des Herzens
- 2 **Rechter Herzvorhof**  
sammelt über die Hohlvenen sauerstoffarmes Blut aus dem Körper
- 3 **AV-Knoten**  
bündelt die elektrischen Reize aus den Vorhöfen und gibt sie geordnet weiter
- 4 **Hisbündel**  
das sich in die beiden Tawaraschenkel verzweigt
- 5 **Trikuspidalklappe**  
(hier offen)
- 6 **Purkinje-Fasern**  
letzte Strecke des Erregungsleitungssystem, bringen die Herzkammern zur Kontraktion
- 7 **Untere Hohlvene**



- 8 **Obere Hohlvene**
- 9 **Aorta**
- 10 **Lungen (Pulmonal-)arterie**
- 11 **Lungenvenen**
- 12 **Linker Herzvorhof**  
nimmt sauerstoffreiches Blut aus den Lungenvenen auf
- 13 **Mitralklappe**  
(hier offen)
- 14 **Aortenklappe**  
(hier geschlossen)
- 15 **Pulmonalklappe**  
(hier geschlossen)
- 16 **Linke Herzkammer**
- 17 **Rechte Herzkammer**
- 18 **Herzmuskel**

Grafikens. 2-3; Volker Klein

Einen weiteren, wesentlichen Einfluss auf die Entstehung von Herzrhythmusstörungen hat der chirurgische Eingriff selbst. Der Sinusknoten als normaler Impulsgeber im Herzen (s. Abb. 1) kann bei chirurgischen Eingriffen am Herzvorhof (z. B. bei Vorhofumkehroperation bei Transposition der großen Arterien; s. Abb. 2) in Mitleidenschaft gezogen werden, was eine Fehlfunktion (Sinusknotendysfunktion) zur Folge hat. Bei chirurgischen Eingriffen im Bereich des AV-Knotens wie z. B. bei Korrektur eines AV-Septumdefektes kann eine Verletzung des AV-Knotens zu einem AV-Block führen.

Um eine Narbe im Herzvorhof (z. B. nach Verschluss eines Vorhofseptumdefektes) oder in der Herzkammer (z. B. nach Operation einer Fallot'schen Tetralogie) können schnelle kreisende Erregungen (**Tachykardien**) auftreten.

Manchmal ist nicht nur eine Ursache für das Auftreten von Rhythmusstörungen verantwortlich, sondern die Kombination aus mehreren Faktoren.

## Welche Herzrhythmusstörungen treten auf?

Herzrhythmusstörungen entstehen im Bereich der Herzvorhöfe (supraventrikulär) oder der Herzkammern (ventrikulär) und sind schneller (**Tachykardie**) oder langsamer Natur (**Bradykardie**). Recht häufig finden sich nur einzelne vorzeitige Schläge aus dem Herzvorhof oder der Herzkammer (**Extrasystolen**). Diese werden vom Patienten meist als Herzstolpern, manchmal auch als „Aussetzer“ empfunden. Obwohl sie den Patienten oft beunruhigen, sind Extrasystolen häufig harmlos und bedürfen keiner spezifischen Behandlung.

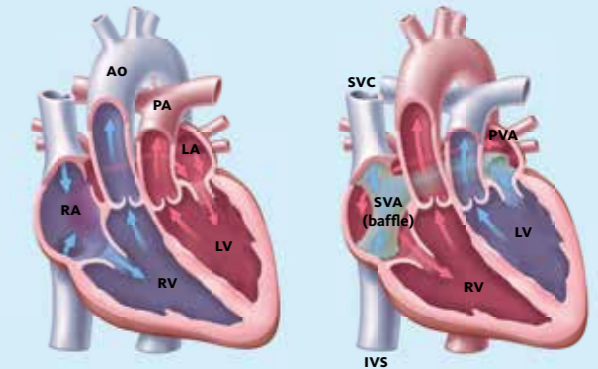
Die größte Gruppe der Herzrhythmusstörungen nach Operation eines angeborenen Herzfehlers umfasst die schnellen Herzschlagfolgen aus den Herzvorhöfen (supraventrikuläre Tachykardien), die vom Patienten häufig als Herzrasen wahrgenommen werden und eine Herzfrequenz bis über 200 Schläge pro Minute aufweisen können. Meist handelt es sich um kreisende Erregungen im Herzvorhof; diese Tachykardien werden als Vorhofflattern oder atriale Reentry-Tachykardien bezeichnet.

Bei Patienten nach herzchirurgischen Eingriffen im Vorhoffbereich wie z. B. einem Verschluss eines Vorhofseptumdefektes, einer Vorhofumkehroperation nach Mustard oder Senning bei Transposition der großen Arterien oder einer Fontan-Operation (d. h. einer direkten Verbindung von rechtem Vorhof mit der Pulmonalarterie) bei komplexen Herzfehlern treten im Langzeitverlauf in bis zu 50 % der Fälle solche Tachykardien auf.

Mit zunehmendem Alter des Patienten steigt auch das Risiko des Auftretens von Vorhofflimmern (sehr schnelle unre-

Abbildung 2

## Schematische Darstellung einer D-Transposition der großen Arterien (D-TGA).



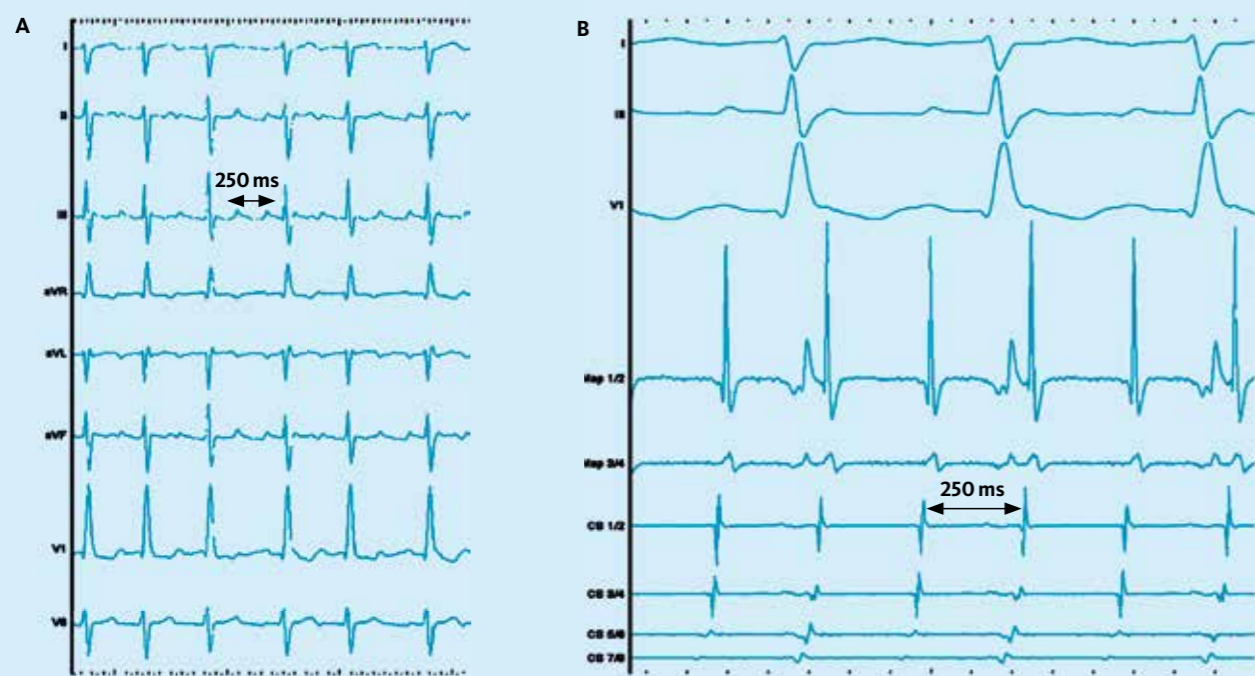Links: Schematische Darstellung einer Transposition der großen Arterien (**d-TGA**), bei der die Aorta (**AO**) statt aus der linken Herzkammer (Ventrikel; **LV**) aus der rechten Herzkammer (**RV**) entspringt und die Pulmonalarterie (**PA**) aus der linken Herzkammer. Dadurch kommt es zu einer Parallelschaltung der Kreisläufe, was ohne eine Verbindung über einen offenen Ductus arteriosus und ein offenes Foramen ovale mit dem Leben nicht vereinbar ist. Rechts ist schematisch eine Vorhofumkehroperation bei **d-TGA** eingezeichnet. Es wird eine "Baffle" Konstruktion je nach Operationstechnik unter Einsatz von Kunststoff oder Perikard (Mustard) oder körpereigenem Gewebe (Senning) durchgeführt. Hierbei wird das Blut der Vorhöfe umgeleitet, d. h. sauerstoffarmes Blut wird aus den Hohlvenen (**SVC, IVC**) zur Mitralklappe und dem linken Ventrikel (**LV**) geleitet, aus dem die Pulmonalarterie (**PA**) entspringt. Das sauerstoffreiche Blut aus der Lunge wird zur Trikuspidalklappe und dem rechten Ventrikel (**RV**) umgeleitet, aus dem die Aorta (**Ao**) entspringt. (**SVA** = systemvenöser Vorhof, **PVA** = pulmonalvenöser Vorhof).

gelmäßige Erregungen aus dem linken Herzvorhof), das vom Patienten als unregelmäßiger schneller Herzschlag wahrgenommen.

Manchmal werden supraventrikuläre Tachykardien nur zufällig im Rahmen einer Routineuntersuchung in der Klinik entdeckt. In diesen Fällen sorgt der AV-Knoten als elektrische Bremse zwischen Herzvorhof und Herzkammer dafür, dass nicht alle schnellen Impulse von den Herzvorhöfen auf die Herzkammern übergeleitet werden (Abb. 3). Die Patienten spüren dann die Rhythmusstörung nicht direkt, fühlen sich allerdings häufig wegen der fehlenden Frequenzmodulation im Alltag schlechter belastbar. →

Abbildung 3

EKG bei Vorhofflattern bei TGA.



Links: 12-Kanal Oberflächen-EKG einer Patientin nach Vorhofumkehroperation bei TGA. Es besteht Vorhofflattern mit einer Vorhoffrequenz um 250/min und einer Kammerfrequenz um 100-125/min, weil der AV-Knoten nur jeden 2.-3. Vorhoffimpuls zur Kammer überleitet. Rechts sind unter 3 Oberflächen-EKG Ableitungen einige intrakardiale elektrische Ableitungen (über Katheter im Herzen) dargestellt, auf denen die schnelle Vorhoffrequenz von 250/min erkennbar ist.

Auch von schnellen Herzschlagfolgen aus der Herzkammer (**ventrikuläre Tachykardien**) können herzoperierte Patienten betroffen sein, vor allem wenn im Bereich der Herzkammern wie z. B. bei Fallot'scher Tetralogie operiert wurde.

Während herzgesunde Patienten Frequenzen von über 200 Schläge/min meist über Stunden gut tolerieren, können diese Tachykardien bei Patienten mit operiertem Herzfehler zu einer Einschränkung der Pumpleistung des Herzens und damit verbunden zu schweren klinischen Beschwerden bis hin zur Bewusstlosigkeit (**Synkope**) führen. Auch eine Degeneration zu Kammerflimmern mit dem Risiko des plötzlichen Herztoedes ist möglich.

Neben Tachykardien gibt es Störungen der Erregungsbildung oder Erregungsleitung am Herzen, die zu einer zu langsamen Herzfrequenz (**Bradykardie**) mit Herzfrequenzen meist unter 40 Schlägen pro Minute oder längeren Pausen führen. Hierfür ursächlich ist entweder eine Störung des Hauptimpulsgebers des Herzens, des Sinusknotens (siehe Abb. 1), die sog.

**Sinusknotendysfunktion**, oder eine Störung der Überleitung vom Herzvorhof zur Herzkammer (**AV-Block**). Aufgrund der zu langsamen Kammerfrequenz kann es zu einer Unterversorgung des Kreislaufs kommen, die sich als Schwindel oder Bewusstseinsverlust (**Synkope**) manifestiert. Betroffen sind, wie schon oben beschrieben, vor allem Patienten mit Operationen im Vorhofbereich wie z. B. der Fontan-Operation bei komplexen Herzfehlern oder der Vorhofumkehroperation bei Transposition der großen Arterien. Bradykarde Herzrhythmusstörungen können aber auch nach relativ einfachen chirurgischen Eingriffen wie dem Verschluss eines Vorhofseptumdefektes auftreten.

Es ist für Patienten nach Operation angeborener Herzfehler wichtig, dass ihr Herzrhythmus in regelmäßigen Abständen in einem spezialisierten Zentrum anhand von EKG- oder Langzeit-EKG Untersuchungen überprüft wird. Zur Erkennung selten auftretender Rhythmusstörungen oder ungeklärter Episoden von Bewusstlosigkeit kann auch ein sog. „Event-

Recorder“ unter die Haut implantiert werden, der über eine Dauer-EKG Aufzeichnung eine Rhythmusstörung entdecken oder ausschließen kann.

**Welche Behandlungsmöglichkeiten gibt es?**

Da es verschiedene Herzfehler und Operationstechniken gibt, muss für jeden einzelnen Patienten die optimale Behandlungsstrategie gefunden werden. Die Behandlung sollte an einem spezialisierten Zentrum für Kinder, Jugendliche und Erwachsene mit angeborenen Herzfehlern (EMAH) durchgeführt werden. Falls eine Herzrhythmusstörung in Zusammenhang mit einer Fehlbelastung des Herzens (z. B. aufgrund einer zu engen oder undichten Herzklappe) vorliegt, kann zunächst ein Herzkathetereingriff oder eine erneute Operation erforderlich sein.

Ansonsten ist die Behandlung abhängig davon, welche Beschwerden die Rhythmusstörung auslöst und welche Bedrohung von ihr ausgeht. Bei manchen gutartigen Herzrhythmusstörungen ist keine spezielle Behandlung erforderlich.

Tritt bei einem Patienten Vorhofflattern oder Vorhofflimmern auf, ist zu beachten, dass neben der Behandlung der Herzrhythmusstörung eine blutverdünnende Therapie z. B. mit Marcumar oder einem neuen oralen Antikoagulans erforderlich ist, um das Risiko einer Blutgerinnselbildung im Herzen mit nachfolgendem Schlaganfall zu minimieren.

Als weitere Therapie- Möglichkeiten gibt es

- ▶ eine Behandlung mit Medikamenten
- ▶ eine externe elektrische Kardioversion („Elektroschock“) zur Behandlung einer akut aufgetretenen Tachykardie
- ▶ eine elektrophysiologische Untersuchung mit Katheterablation („Verödung“) zur dauerhaften kurativen Behandlung von Tachykardien
- ▶ das Einsetzen eines Herzschrittmachers bei zu langsamen Herzfrequenzen
- ▶ das Einsetzen eines Defibrillators bei lebensbedrohlichen Herzrhythmusstörungen.

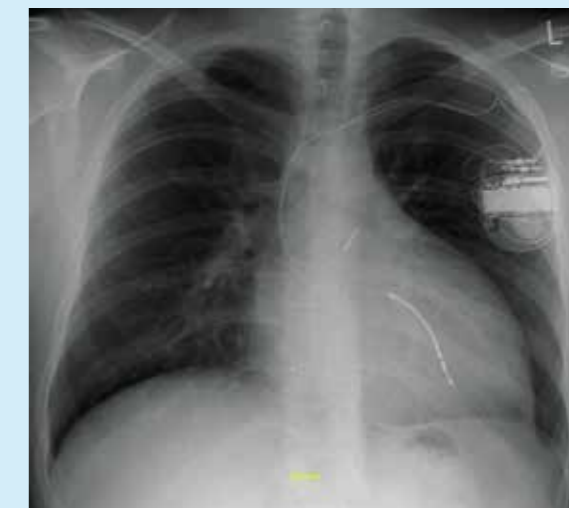Die medikamentöse Behandlung von Herzrhythmusstörungen durch Herzrhythmus- Medikamente (**Antiarrhythmika**) hat das Ziel, Tachykardien zu unterdrücken oder zumindest eine Regulierung der Kammerfrequenz zu erzielen, so dass der Patient durch die Rhythmusstörung kaum Beschwerden verspürt. Häufig ist die Behandlung allerdings über einen längeren Zeitraum nicht effektiv. Die überwiegende Zahl der Antiarrhythmika hat außerdem Nebenwirkungen, die sich unter anderem negativ auf die Pumpleistung des Herzens auswirken können.

Daher ist in den letzten zwei Jahrzehnten die **elektrophysiologische Untersuchung** (siehe unten) mit der Möglichkeit der Katheterablation („Verödung“) bei Tachykardien immer mehr in den Vordergrund der Behandlungsmöglichkeiten gerückt, da hiermit die Rhythmusstörung mit recht großem Erfolg dauerhaft beseitigt werden kann.

Die Erfolgsrate der Katheterablation ist vor allem von der Art der Herzrhythmusstörung und der zugrunde liegenden Herzerkrankung abhängig und liegt bei vielen Patienten im Bereich von 70–90 %. Besonders bei komplexen Herzfehlern und Operationen (wie z. B. der Fontan-Operation) kann es erforderlich sein, mehrere Ablationen durchzuführen. Das Risiko schwerwiegender Komplikationen (wie z. B. eines AV-Blocks oder einer Embolie) liegt mittlerweile unter 1 %. Die Erfolgsrate und die Risiken im Einzelfall sollten mit dem Patienten in einem ausführlichen Aufklärungsgespräch vor dem Eingriff besprochen werden. →

Abbildung 4

Röntgenaufnahme nach ICD-Implantation bei TGA nach Vorhofumkehroperation.



Röntgenbild eines Patienten nach Vorhofumkehroperation bei d-TGA und Implantation eines Kardioverter-Defibrillator Systems (ICD) bei lebensbedrohlichen ventrikulären Tachykardien. Das System wurde über die linke Vena subclavia implantiert. Es liegt eine Schrittmachersonde im rechten Herzvorhof, die Schocksonde in der linken Herzkammer (aus der die Pulmonalarterie entspringt) und das ICD-Aggregat unter dem linksseitigen Pectoralmuskel.

Abbildungen S. 4–7: Prof. Dr. med. Gabriele Hessling

Bei lebensbedrohlichen schnellen Herzrhythmusstörungen ist das Einsetzen eines ICD (Implantierbarer Kardioverter/Defibrillator) erforderlich, um den Patienten vor einem plötzlichen Herztod zu schützen (siehe Abb. 4). Der Defibrillator kann durch Überstimulation ventrikulärer Tachykardien Kammerflimmern verhindern oder falls erforderlich Kammerflimmern durch einen internen Elektroschock beenden.

Treten langsame Herzrhythmusstörungen auf (**Bradykardien**) ist häufig die Implantation eines Herzschrittmachers erforderlich. Hier muss die Wahl des Zugangs zum Herzen und des Schrittmacheraggregates nach den anatomischen Gegebenheiten gewählt werden.

### Elektrophysiologische Untersuchung und Katheterablation

Im folgenden Beispiel soll die Durchführung einer elektrophysiologischen Untersuchung mit Katheterablation etwas ausführlicher geschildert werden:

Linda S. ist 35 Jahre alt. Sie kam mit einer sog. „Transposition der großen Arterien“ auf die Welt und wurde im Alter von 3 Monaten mittels einer „Vorhofumkehroperation nach Mustard“ (Abb. 2) operiert. Zunächst war sie jahrelang beschwerdefrei und konnte ein normales Leben führen. Seit einigen Monaten allerdings verspürte sie allerdings immer wieder Episoden von kurzem Herzrasen. Zuletzt hörte das Herzrasen nicht mehr auf und sie musste im nächsten Krankenhaus stationär behandelt werden. Die Ärzte sprachen von einem „Vorhofflattern“ (Abb. 3) mit einer sehr schnellen Vorhoffrequenz und verabreichten zunächst auf das Herz bremsend wirkende Medikamente (Betablocker). Hierdurch ließ sich aber die Rhythmusstörung nicht dauerhaft unterdrücken. Die Ärzte rieten ihr zur Durchführung einer elektrophysiologischen Untersuchung mit der Möglichkeit einer Katheterablation, um dauerhafte Beschwerdefreiheit zu erzielen.

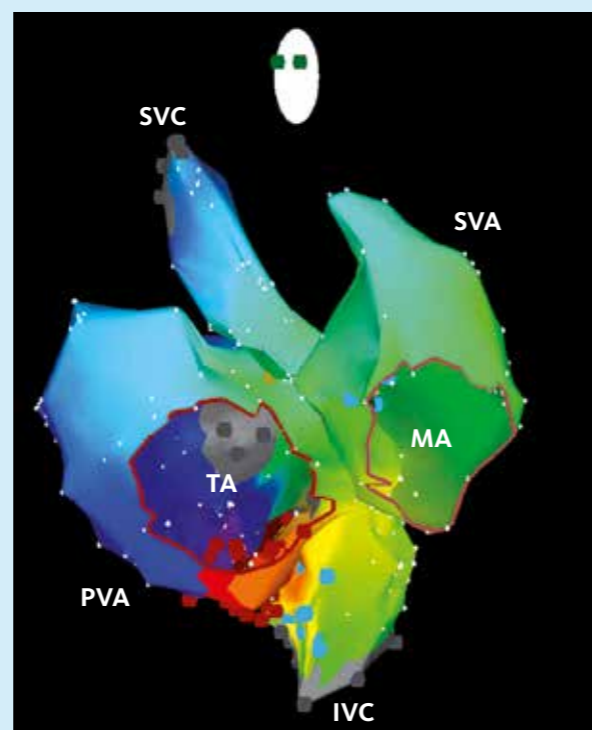
Nach stationärer Aufnahme in ein Herzzentrum, das auf Patienten nach Operation eines angeborenen Herzfehlers spezialisiert ist, wurden einige vorbereitende Untersuchungen z. B. auch eine Kernspintomographie des Herzens (MRT) durchgeführt, um die anatomischen Gegebenheiten genau darzustellen. Mit Linda S. wurde ausführlich über die Untersuchung gesprochen. Am nächsten Tag wurde die elektrophysiologische Untersuchung durchgeführt. Linda S. erhielt ein Schlaf- und Schmerzmittel und schlief während der ganzen Untersuchung tief. Über die Leistengefäße wurden mehrere Katheter ins Herz eingeführt. Im Herzen wurde über spezielle dreidimensionale Mappingsysteme eine elektrische „Karte“ ihrer Herzvorhöfe erstellt und die Rhythmusstörung genau lokalisiert (Abb. 5). Bei Linda S. wurde hierzu ein System mit 2 großen Magneten (Stereotaxie) (Abb. 6) einge-

setzt, um Röntgenstrahlung einzusparen. Über einen speziellen Katheter wurde an den für die Rhythmusstörung verantwortlichen Stellen Strom abgegeben und damit diese Zonen verödet.

Bei Linda S. verlief der 4-stündige Eingriff ohne Komplikationen. Die Ärzte sagten ihr, dass mit einer 80–90 % Erfolgschance von einer dauerhaften Beseitigung ihrer Tachykardien ausgegangen werden kann. Die Einnahme von Rhythmusmedikamenten war nicht mehr erforderlich. Zwei Tage nach der Untersuchung konnte Linda S. nach Hause entlassen werden. Bei einem Kontrolltermin 3 Monate später berichtete sie hochofret, dass sie keine Rhythmusstörungen mehr gespürt hätte.

Abbildung 5

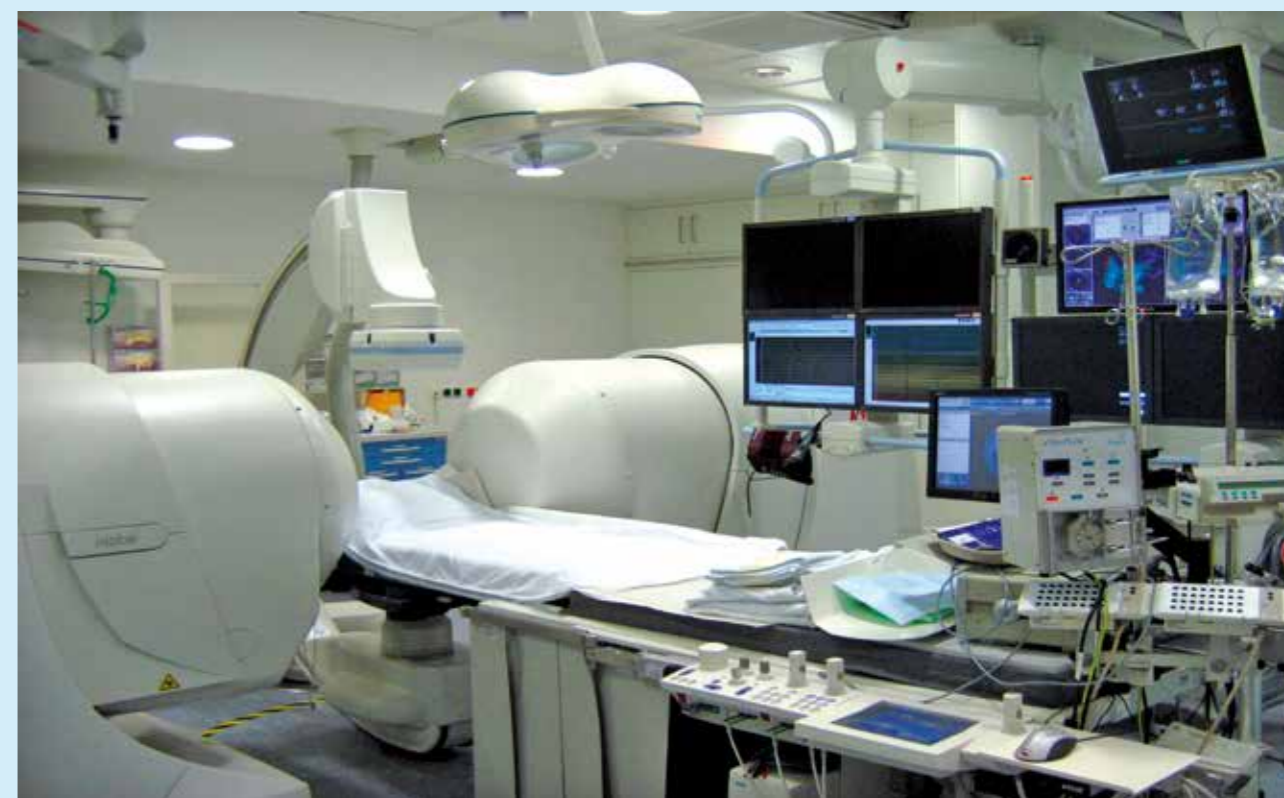3-dimensionale Darstellung der beiden Herzvorhöfe (SVA und PVA) nach Vorhofumkehroperation bei TGA.



Dieses Bild wird über einen Katheter während der elektrophysiologischen Untersuchung erstellt. Man erkennt neben den Herzvorhöfen auch die Lage der beiden Herzklappen zwischen Vorhöfen und Kammer, der Trikuspidalklappe (TA) und der Mitralklappe (MA). Farbig ist die elektrische Aktivierung im Herzen dargestellt. In diesem Fall handelt es sich um ein Vorhofflattern um die Trikuspidalklappe. (SVA = systemvenöser Vorhof, PVA = pulmonalvenöser Vorhof).

Abbildung 6

Blick in das elektrophysiologische Herzkatheterlabor.



Hier können Untersuchungen falls erforderlich unter Einsatz eines speziellen Systems durchgeführt werden, bei dem am Patienten über die beiden großen sichtbaren Magneten rechts und links des Untersuchungstisches ein niedrig energetisches Magnetfeld angelegt wird, in dem der Herzkatheter gesteuert werden kann (Stereotaxie). Der größte Vorteil des Systems vor allem für Patienten mit angeborenen Herzfehlern besteht darin, dass der Herzkatheter überall im Herzen ohne Röntgenstrahlung sichtbar ist und bewegt werden kann.

Die Geschichte von Linda S. ist exemplarisch. In vielen Fällen kann heutzutage durch moderne Herzkathetertechniken eine vorhandene Herzrhythmusstörung bei Patienten nach Operation eines angeborenen Herzfehlers dauerhaft beseitigt werden.

Die vorhandenen Systeme und Techniken zur Diagnostik und Therapie von Herzrhythmusstörungen werden laufend weiterentwickelt. Noch ist es nicht möglich, ganz auf Röntgenstrahlen zu verzichten, aber der Einsatz moderner nicht-fluoroskopischer Systeme (Abb. 6) hat zu einer bedeutsamen Reduzierung der Strahlendosis für den Patienten und den Untersucher geführt.

Auf dem Gebiet der Herzschrittmacher – und Defibrilatorthherapie werden ständig neue, kleinere, leistungsfähigere Modelle entwickelt, um Rhythmusstörungen noch zuverlässiger erkennen und behandeln zu können.

Die Therapie von Herzrhythmusstörungen nach Operation eines angeborenen Herzfehlers stellt für den betreuenden Arzt immer eine Herausforderung dar. Sie sollte daher in Zusammenarbeit mit Zentren durchgeführt werden, die große Erfahrung mit der Behandlung dieser Patienten haben und bei denen eine enge Kooperation zwischen Kinderkardiologie, Kardiologie und Kardiochirurgie besteht. ←

**Prof. Dr. med. Gabriele Hessling<sup>1,2</sup>, Prof. Dr. med. Isabel Deisenhofer<sup>1</sup> und Prof. Dr. med. Peter Ewert<sup>2</sup>**

*Abt. f. Elektrophysiologie, Klinik für Herz- und Kreislauferkrankungen<sup>1</sup> und Klinik für Kinderkardiologie und angeborene Herzfehler<sup>2</sup>, Deutsches Herzzentrum München*

Kinder  
Herzstiftung



### **Kontakt**

Kinderherzstiftung der  
Deutschen Herzstiftung e. V.  
Vogtstraße 50  
60322 Frankfurt/Main  
Telefon 069 955128-0  
Fax 069 955128-313  
[www.kinderherzstiftung.de](http://www.kinderherzstiftung.de)  
[herzblatt@kinderherzstiftung.de](mailto:herzblatt@kinderherzstiftung.de)

### **Gestaltung**

Ramona Unguranowitsch

### **Druck**

PrintArt GmbH, Dannstadt,  
[www.printart.de](http://www.printart.de)

KSD021